ASSOCIATION FRANÇAISE

POUR

L'ÉTUDE DU CANCER

SÉANCE DU 19 MARS 1939

PRÉSIDENCE DE M. G. ROUSSY

SOMMAIRE

ASSEMBLÉE GÉNÉRALE..... 354

CHAMPY (Ch.) et LAVEDAN (J.-P.). — Séminomes par régénérations testiculaires chez les oiseaux.. 503

CORNIL (L.), PAILLAS (J.-E.), BONNEAU (H.). — Le cancer des brûlures. A propos de 15 observations personnelles..... 359

DELANNOY (E.), DRISSENS (J.) et DEMAREZ (R.). — Ostéose cancéreuse diffuse avec réaction parathyroïdienne secondaire à un cancer du sein ignoré. Parathyroïdectomie : suppression des phénomènes douloureux..... 396

DIGONNET, HUGUENIN (R) et FEYEL (P.). — Tumeur sacro-coccygienne (angiomyome peut-être malin) chez un nouveau-né. Discussion et indications thérapeutiques..... 421

DUPONT (A.) (Namur). — Histiocytomes malins de la peau, des gaines tendineuses des aponévroses..... 456

JACOB (P.), DELARUE (J.) et GAULTIER (M.). — Tumeur intrinsèque de la bronche souche traitée avec succès par radium. 408

LAMBRET (O.), SWYNGHEDAUW (J.) et DRIESSENS (J.). — Potentiel de platine du sarcome de Jensen 546

LEROUX (R.) et DELARUE (J.). — Sur 3 cas de tumeurs à cellules granuleuses de la cavité buccale. 427

MARGAROT (J.), RIMBAUD (P.) et RAVOIRE (J.). — Mélanome malin développé autour d'un corps étranger et suivi d'une généralisation immédiate..... 448

ROUSSY (G.). — Hommage à Antoine Béclère 357

TIPREZ (J.), DRIESSENS (J.), OMEZ (Y.). — Sarcome du jéjunum... 473

TRUC (E.) et GUIBERT (H. L.). — Tumeur mixte du testicule avec prédominance de formations endométriales. Syndrome abdominal aigu. Réaction de Brouha-Hinglais positive avant et plusieurs semaines après la castration. Etude histo-pathologique. 480

TULASNE (R.). — Le phénomène de Schwartzman dans ses relations avec les tumeurs..... 527

ASSEMBLÉE GÉNÉRALE DU 19 MARS 1939

L'Assemblée générale est ouverte à 17 heures.

Compte-rendu financier présenté par M. J. Belot, trésorier

MES CHERS COLLÈGUES,

J'ai l'honneur de vous présenter, dans le tableau ci-dessous, le résumé des recettes et des dépenses effectuées depuis la précédente Assemblée générale jusqu'au 10 mars 1939.

RECETTES

Reprise du solde des Recettes au 1er mars 1938		23.042 44
Cotisations recouvrées :		
Ex. 1937 : 1 cot.	50	
Ex. 1936 : 1 cot. Donat.	200	
Ex. 1937 : 12 cot.	1.200	
Ex. 1938 : 234 cot.	23.400	
Ex. 1938 : 1 cot. Bienf.	1.000	
Ex. 1938 : 1 cot. Associé	10	
Ex. 1939 : 11 cot.	1.100	
Acompte sur cotisation	50	
		27.010 »
Suppléments sur cotisations pour recouvrement par la Poste		142 »
Remboursement de 4 obligations Ch. de fer du Nord 5 %, 1933		3.920 »
Compte de Masson et Cie :		
Bulletin : Abonnements et vente au numéro, annonces, remboursements d'extraits supplémentaires par les auteurs		59.615 69
Revenus du Fonds de Réserve		36.687 64
Intérêts sur dépôts en Banque au 31 décembre 1938		430 91
Total des recettes		150.848 68

DÉPENSES

Ajouté au Fonds de Réserve :		
Fr. 225 de Rente française 4,50 %, 1932 A, jouissance février 1938.		3.560 40
Achat de 5 obligations Ch. de fer du Nord 5 %, 1933 avec le produit du remboursement de 4 obligations		3.577 35
Facture Wendling (reliure)		1.500 »
Facture Trecult : papeterie, secrétariat		150 »
Frais de papeterie du Trésorier : circulaires, reçus, enveloppes, etc.		197 50
Frais de Secrétariat :		
Envoi convocations	330	
Rétribution dactylographe pr. lettres de convocation.	300	
Table des Matières	200	
Garçons salles des Séances	200	
Frais Secrétariat	600	
		1.630 »
Compte de Masson et Cie :		
Bulletin : Impression, papiers, illustrations, frais d'expédition, d'exploitation et frais divers		95.588 69
Timbrage des reçus		102 50
Frais d'affranchisements, compte chèques postaux, surtaxes, etc.		929 30
Frais retenus par la Poste sur recouvrements postaux		132 »
Timbres chèques étrangers		12 50
Frais retenus par Banques sur chèques étrangers		7 80
Indemnité Secrétaire comptable		2.500 »
Cotisations années 1937 et 1938 à l'Union internationale contre le Cancer		2.000 »
Timbres sur récépissés des dépôts en Banque		10 40
Commission de Banque sur encaissements coupons		272 63
Taxe sur intérêts dépôts en Banque au 31 décembre 1938		114 08
Total des dépenses		112.285 13
Excédent des recettes		38.563 55
Total égal		150.848 68

Les recettes inemployées présentant donc, sur les dépenses un excédent de		38.563 55
d'où il faut déduire, conformément aux statuts :		
1° le dixième des revenus de l'exercice 1938	3.668 76	
2° Le reliquat non employé provenant du précédent exercice	253 90	
3° Le reliquat non employé provenant du remboursement des 4 Obligations Nord	342 65	
soit ensemble		4.265 31
Il restera alors au crédit de notre Association		34.298 24
A cette somme, s'ajouteront, pour l'exercice 1939, d'une part, les revenus du fonds de réserve pour les échéances d'avril 1939 à février 1949, soit		36.710 16
d'autre part, le revenu des sommes à employer et le montant des cotisations de l'exercice 1939		mémoire

C'est donc — sauf mémoire — la somme de 71.008 fr. 40 qui demeurera disponible pour couvrir les dépenses de l'exercice 1939.

Demeurent impayées : 4 cotisations pour l'exercice 1937, et 27 cotisations pour l'exercice 1938.

Notre fonds de réserve est actuellement constitué par les titres ci-après déposé sous le dossier de notre Association chez MM. de Rothschild frères, à Paris, savoir :

— 10.115 fr. rente française 3 0/0, nominative.
— 715 fr. rente française 4 0/0 1918, nominative.
— 215 fr. rente française 5 0/0 1920, nominative.
— 8.941 fr. 50 rente française 4,50 0/0, 1932 A, nominative.
— 157 fr. 50 rente française 4,50 0/0, 1932 B, nominative.
— 45 fr. rente française 4,50 0/0 1932 B.
— 50 Obligations Afrique Occidentale Française 5,50 0/0 1933.
— 50 Obligations Afrique Equatoriale Française 5,50 0/0 1933.
— 152 Obligations Nord 5 0/0 1933, nominatives.
— 150 Obligations P.-L.-M. 5 0/0 1933, nominatives.

Paris, le 10 mars 1939.

M. Belot. — Messieurs, il reste donc, vous le voyez, au crédit de notre Association, une somme de 34.298 francs. Cependant, en raison de l'incertitude des prix et de l'augmentation possible des frais de notre Bulletin, je propose, pour cette année encore, de ne pas distribuer de subvention aux Laboratoires de recherches.

D'autre part, les frais d'envois postaux et de recouvrement des cotisations à l'étranger sont devenus extrêmement élevés. C'est pourquoi je crois raisonnable d'augmenter la cotisation des membres correspondants étrangers et, si vous êtes de cet avis, de la porter à 125 francs.

Le rapport du Trésorier et ses conclusions sont adoptés à l'unanimité.

*
**

Elections

Le Bureau en exercice depuis 2 ans est proposé au suffrage des Membres de l'Assemblée générale.

Il a été réélu à l'unanimité :

Bureau de l'Association :

Président : M. G. Roussy.
Vice-Président : M. Gunsett.
Secrétaire général : M. Oberling.
Secrétaire : Mme Laborde.
Trésorier : M. J. Belot.
Archiviste : Mlle Gauthier-Villars.

Ce Bureau est installé dans ses fonctions pour une période de 2 ans.

Conseil d'Administration : En remplacement de MM. Darier et Béclère, décédés, le Bureau propose MM. Ledoux-Lebard et Louis Bazy.

Ils sont élus à l'unanimité.

M. le Président remercie l'Assemblée générale dans les termes suivants :

Mesdames, Messieurs et chers Collègues,

Je vous remercie, au nom de notre Bureau tout entier, de la confiance que vous venez à nouveau de nous témoigner.

Nous nous efforcerons, soyez-en assurés, dans le futur, comme nous l'avons fait dans le passé, de nous en rendre dignes.

Je vous remercie aussi, Messieurs, en mon nom personnel, de m'avoir confié, pour deux nouvelles années, la présidence de notre Compagnie.

En ce faisant, vous avez sans doute voulu m'attacher davantage encore à cette Association à la naissance de laquelle j'assistais il y a bien des années, aux côtés de Bouchard, Poirier, Delbet, Pierre-Marie et aussi Ledoux-Lebard et Ameuille, que je suis heureux de voir parmi nous ce soir et mon souvenir va vers les Maîtres et les amis disparus comme Jean Darier, Jean Clunet et André Herrenschmidt.

Mais j'imagine que vous avez voulu aussi me fournir l'occasion d'abandonner d'une manière régulière, à la date de nos séances, mes obligations administratives pour revenir dans cette Maison qui m'est chère, où j'entrai comme préparateur en 1909 et où j'aime à retrouver des collaborateurs et des amis de la première heure.

Pour tout cela, Messieurs, je vous dis ma profonde gratitude.

*
**

Hommage à Antoine Béclère

Antoine Béclère, que la mort vient de frapper, était l'un des doyens d'âge de notre Compagnie. Son œuvre, qui fut celle d'un initiateur et d'un créateur, sera célébrée, comme il convient, en d'autres Sociétés savantes. Mais il m'appartient d'adresser ici, au nom de l'Association française pour l'étude du cancer, un dernier et respectueux hommage à sa mémoire et d'assurer ses enfants, Mlle Béclère et le Dr Claude Béclère, de nos sentiments émus et attristés.

Nommé Médecin des Hôpitaux peu de temps après la découverte de Roentgen, Béclère avait compris quel avenir était promis à la radiologie et avait décidé de se consacrer à cette technique nouvelle.

Le premier service hospitalier de radiologie en France, c'est lui qui le créa. Les premiers adeptes, c'est lui qui les forma. Les premiers maîtres, c'est lui qui les suscita. Mais il ne se contenta point d'être au départ de la radiologie. Il entendit en suivre tous

les progrès. A ce titre, son service de Saint-Antoine apparut bien vite ce qu'il était : un modèle qui souvent fut reproduit en France comme à l'Etranger : service d'exploration et de diagnostic, mais aussi service de traitement et d'enseignement où vinrent travailler les médecins de tous pays.

Antoine Béclère avait la passion de servir. Il n'acceptait pas de demeurer inactif parmi les actifs. C'est ainsi que, pendant la guerre, il mit à la disposition du Service de Santé militaire — qui eut la sagesse de les accueillir — son expérience, son savoir et sa capacité de dévouement.

Je ne puis rappeler ici les services innombrables que rendit Antoine Béclère à la Radiologie. Il a inventé des instruments, il en a perfectionné d'autres, et, de ce fait, a rendu plus sûr, plus précis et plus rapide le radio-diagnostic de maintes affections.

En cancérologie, sa contribution est très importante également. L'un des tous premiers, il a étudié le traitement des tumeurs malignes par les rayons X et conclu à sa large application aux épithéliomas de la peau, aux tumeurs du sein, de l'utérus et de l'hypophyse.

L'Association française pour l'étude du cancer était fière de le compter parmi ses membres. Il était assidu à nos réunions et prenait un réel intérêt à nos recherches. Nous aimions à le voir ici, se mêlant à nos discussions avec une vivacité et une clairvoyance que l'âge n'avait pas diminuées.

Membre de l'Académie de Médecine et de l'Académie de Chirurgie, ainsi que de maintes Sociétés scientifiques françaises et étrangères, Antoine Béclère a vécu la vie simple du médecin et du chercheur. Et nous avons tous présente à la mémoire cette belle cérémonie jubilaire de 1936, où ses élèves, ses amis, ses admirateurs, s'étaient réunis pour célébrer ses 80 ans.

Habitué à servir et habile à le faire, homme de devoir, Antoine Béclère nous laisse à tous, jeunes et anciens, un exemple qui ne sera pas oublié.

G. Roussy.

Le cancer des brûlures

A propos de 15 observations personnelles

PAR

L. CORNIL, J.-E. PAILLAS, H. BONNEAU

Parmi les traumatismes, la brûlure paraît devoir occuper une place de choix dans les causes exogènes de tumeurs malignes des épithéliums malpighiens. Génératrice de cicatrices vicieuses, parfois exhubérantes, souvent rétractiles, sollicitées de ce fait par le traumatisme incessant dû à la mobilisation des plans tégumentaires au cours des mouvements quotidiens, elle réalise, semble-t-il, au premier chef, les conditions requises à la production d'un état précancéreux. Pourtant le cancer des brûlures est rare, eu égard à la fréquence considérable des lésions thermiques des tissus. Ce n'est pas à dire que cette néoplasie soit exceptionnelle et notre statistique personnelle de 15 cas, que nous rapportons aujourd'hui, en fournit le témoignage. Aussi bien, il nous a paru que le cancer des brûlures méritait mieux que la simple mention que l'on trouve dans les traités classiques, et que, se basant sur l'étude attentive des observations déjà publiées et des cas personnellement suivis, nous étions fondés à préciser, dans un travail d'ensemble, ses caractères étiologiques, cliniques, histologiques et pathogéniques.

*
**

Historique

La notion du cancer des brûlures n'est pas récente. Celse, le premier, dans son traité « De Médica », signale la cancérisation des cicatrices de brûlures. Il faut attendre 1818 pour que Marjolin

expose la description restée classique de « l'ulcère cancérisé des cicatrices ». Cette identification particulièrement nette et claire justifie d'ailleurs le nom d'ulcère de Marjolin attribué à de telles lésions.

En 1826, Hawkins rapporte deux cas de tumeurs développées sur des cicatrices de brûlures survenues chez des soldats anglais durant la campagne des Indes, onze et vingt-sept ans auparavant. Il signale aussi la possibilité de cancer sur les cicatrices des matelots et galériens marqués au fer rouge.

En 1839, Dupuytren, dans ses leçons cliniques, décrit la cancérisation d'une cicatrice consécutive à une brûlure par acide sulfurique. Il insiste sur la latence prolongée entre la brûlure et la cancérisation.

Macpherson, en 1844, décrit lui aussi la cancérisation sur ces cicatrices de cautérisation au fer rouge pratiquée pour le traitement de tuméfactions spléniques d'origine palustre.

Velpeau, en 1854, relate une amputation pour cancroïde récidivé qui avait débuté sur une cicatrisation de brûlure du dos de la main.

Heurtaud, en 1860, dans une thèse restée classique, trace un tableau général des cancers cutanés développés sur cicatrice.

Broca, dans son traité des tumeurs, rapporte l'observation d'un épithélioma sur cicatrice ulcérée apparu chez un homme de 75 ans, 51 ans après une brûlure survenue à l'âge de 24 ans, alors qu'il était soldat dans l'armée de Napoléon.

Puis ce sont les thèses de Clément (1868), de Durand (1887), de Galland (1892) et celle de Feldmann, de Wurtzbourg (1903) qui rapportent de nombreux cas. La thèse de Ruchaud est le premier travail d'ensemble sur le cancer des brûlures.

Ensuite, Jaboulay, en 1907, reprend cette étude avec précision et décrit le cancer des cicatrices de brûlures.

Depuis, les observations se sont multipliées et spécialement les auteurs anglo-saxons ont attiré l'attention sur le kangri-cancer des populations du Cachemire, décrit pour la première fois en 1881, puis en 1923 et enfin en 1925 par Lève, chirurgien du Cashemeere Mission Hospital.

D'autre part, apparaissant dans des conditions analogues, le kairo-cancer des Japonais a fait l'objet de descriptions détaillées. On peut en rapprocher le cancer de l'œsophage observé chez les Chinois qui avalent le riz bouillant.

De nombreux travaux ont été publiés récemment encore parmi

lesquels ceux de Trèves et Pack (1930), l'étude d'ensemble de Simone Laborde (1931), la thèse de Tzelepoglou (1934), l'article de L. Cornil, les observations rapportées par Bang, Huguenin, Oberling, L. Cornil et Lamy, Touraine et Sambron, Nuytten I. et Driessen J., Von Hasselbach, Paillas et Volpiatto, la thèse de Rivière (1938). Tout récemment, Touraine et Bour abordaient la question à propos d'un travail sur les cancers post-traumatiques de la peau.

Dans le domaine expérimental, la cancérisation des brûlures fut réalisée pour la première fois par Bang, qui obtint chez deux souris (sur 150), après une latence d'un mois ou un mois et demi, des tumeurs épithéliales dont l'une était un épithélioma certain, l'autre un épithélioma contesté par Roussy. Kreyberg n'a jamais obtenu de cancérisation chez la souris, que la cautérisation soit isolée ou associée à des badigeonnages de goudron. Fisher-Wasels et Büngeler, badigeonnant des souris au goudron et les cautérisant ensuite, obtiennent trois cancers. Polletini, par la même association, ne provoque qu'un cas de cancer. Akimoto, toujours selon le même principe, obtient 4 cas d'épithéliomas.

Bonciu et M. Guérin, par contre, opérant sur des lapins, n'arrivent jamais à la cancérisation.

Considérations étiologiques

1° Fréquence. — Le cancer des brûlures n'est pas aussi exceptionnel que le prétendent les classiques. Sur un total de 270 cancers traumatiques relevés dans la littérature, Touraine et Bour notent 72 cas provoqués par une lésion thermique pure (57 après brûlure, 5 après gelure) et 36 cas pour lesquels, au facteur thermique, s'est associée une action chimique (graisse, goudron, carbure d'hydrogène, poudre, etc...). Cette proportion place le cancer des brûlures au tout premier rang des cancers traumatiques, à côté de ceux survenus après traumatisme mécanique.

Pour notre part, depuis la fondation du Centre anti-cancéreux de Marseille, nous avons pu relever, en 10 ans, parmi les 5.000 malades traités, 15 observations de cancer des brûlures. Trois d'entre elles ont été citées dans la thèse de Rouit (obs. II, III et IV), une autre, qui a trait à une forme aiguë (obs. I), a été publiée par L. Cornil et J. Lamy, une autre encore (nævo-carcinome malin) (obs. XII), a été rapportée par J.-E. Paillas et A. Volpiatto. Tous nos autres cas sont inédits.

Ce chiffre est, certes, à considérer ; il montre qu'un centre anti-cancéreux actif est appelé à connaître un peu plus d'un cancer par brûlure chaque année. Cependant, la proportion est infime, si elle est rapportée au nombre considérable de traumatismes.

2° L'AGENT AYANT PRODUIT LA BRÛLURE. — Les agents sont multiples. Mais l'on doit considérer deux éventualités :

a) *La brûlure est pure*, sans adjonction de facteurs chimiques. Ce sont les cas relevant de brûlures par flamme (obs. IX et XI), par éclat métallique porté au rouge (obs. I), par cautérisation (obs. XII), par liquide bouillant : eau (obs. VI et XIII), bouillon gras (obs. II), lait, huile.

Signalons encore la possibilité d'atteinte des téguments et des muqueuses par des étincelles, par du bois en ignition, par cigarettes, allumettes (obs. XIV), cendres chaudes.

b) *La brûlure est produite par une substance chimique portée à haute température*. Ce sont les cas dus aux carbures d'hydrogène, dont on connaît bien l'action cancérigène, goudron, mazout, asphalte, pétrole enflammés.

A côté de ces processus, ajoutons ceux où la brûlure est produite par un corps contenant du carbure, explosion de poudre, coups de mine (obs. VII), brûlure par fusée (obs. IV).

Enfin, signalons pour terminer le cas d'un de nos malades qui a présenté une brûlure par de la chaux vive (obs. IV), et les autres cas (cités par Touraine et Bour) de cancer après brûlure par l'alcool, par l'acide phénique, par l'acide sulfurique. Le malade de l'observation XV avait absorbé accidentellement de l'eau de Javel.

3° AGE ET SEXE. — *a*) *Age*. — Six de nos malades n'avaient pas atteint 40 ans, étant âgés respectivement de 21, 26, 26, 34, 37 et 39 ans. Deux autres avaient 72 ans et 74 ans. L'âge de la majorité d'entre eux s'étageait entre 40 et 50 ans.

Nous soulignerons la précocité relative de l'apparition de ces cancers, ceux-ci se développant, pour la moitié d'entre eux, bien avant l'âge habituel des néoplasies malignes.

On peut remarquer, d'autre part, que le traumatisme initial est survenu en général dans l'enfance, à l'âge « touche à tout » ou dans l'adolescence.

b) *Sexe*. — Par le fait même du caractère traumatique de ce cancer, nous pourrions penser que l'homme serait plus atteint

que la femme. Cependant, dans l'enfance, les accidents sont aussi fréquents pour l'un et l'autre sexe. Et sur les 6 cas des femmes que nous rapportons, 2 proviennent de brûlures survenues dans l'enfance.

Les 9 cas des hommes relèvent, pour la plus grande part, d'accidents de l'enfance eux aussi. Dans 6 de nos observations, la brûlure s'est produite avant l'âge de 9 ans. 3 cas seulement sont survenus à l'âge adulte.

Ainsi donc, la grande majorité des cas révèlent des brûlures s'étant produites dans le jeune âge, surtout pour la femme, l'homme étant, par la suite, plus exposé aux brûlures, bien que la femme soit souvent atteinte au cours de ses occupations ménagères.

Aussi bien, la prédisposition masculine nous paraît-elle réelle.

4° Délai de cancérisation. — On doit distinguer deux faits bien différents :

a) *Le cancer aigu* se développe dans l'année suivant la brûlure, souvent même avant toute cicatrisation. Touraine et Bour, dans leur statistique, montrent que, sur 9 cas de cancer aigu, 3 se sont développés dans le mois, 1 au 2e mois, 2 au 4e mois, 2 au 5e mois. Le cas rapporté par Cornil et Lamy était survenu au 5e mois après la brûlure (obs. I). Dans ces cas, la plaie initiale ne se répare pas et subit progressivement la transformation maligne.

b) *Le cancer tardif* apparaît sur une cicatrisation déjà ancienne. Dans cette formation, les délais d'incubation sont excessivement variables et, pour notre part, les dates extrêmes ont été de 1 an 1/2 et de 67 ans. Ces délais se répartissent ainsi pour nos malades :

Délais Incubation	Cas personnels	Statistique de Touraine et Bour
1 à 5 ans	1	5
5 à 10 —	3	4
10 à 20 —	4	12
20 à 30 —	3	10
30 à 40 —	2	11
40 à 70 —	2	20
	15	62

Les chiffres, on le voit, sont assez comparables. D'après ce tableau, on reconnaît que le cancer se développe sur cicatrices de brûlure après une période de latence très longue. Nous ne retenons que 4 cas apparus dans les 10 premières années, alors que très nombreux sont les cas survenus après 20 ans. Par opposition, les cancers par traumatismes mécaniques ont des délais d'incubation plus courts, ne dépassant pas la 2e année qui suit le traumatisme (Touraine et Bour).

5° Causes prédisposantes. — *a*) *Locales.* — Nous avons recherché chez nos malades si un facteur local pouvait être invoqué dans le développement du néoplasme. Dans l'observation V, à la brûlure ancienne, est venu se surajouter un violent traumatisme, le malade ayant eu sa jambe prise entre deux wagons. Par ailleurs, il présentait de nombreuses taches nævi ques sur le corps. Le malade de l'obs. VII a été brûlé sur de multiples endroits par un coup de mine. Seule la brûlure du genou est longue à se cicatriser et laissera toujours une croûte. C'est à cet endroit que se développe le cancer 14 ans après l'accident. Dans le même ordre d'idées, un autre de nos malades, brûlé sur le dos de la main, avait toujours eu une cicatrice crevassée et irritée par son métier de charretier (rênes du cheval) (obs. VIII). L'obs. X nous montre un malade brûlé dans la région fessière, chez lequel une greffe cutanée est pratiquée longtemps après la brûlure ; c'est sur l'endroit greffé qu'apparaît l'épithélioma. Dans une autre observation (cas XII), un nævus est irrité à deux reprises par une écorchure avant de subir la brûlure efficiente.

Enfin, notons la possibilité de lésions précancéreuses de la peau surtout fréquentes chez les sujets âgés, hyperkératose, taches nævi ques. Un de nos malades, âgé de 74 ans, présentait sur les mains de l'hyperkératose visible sur la photographie (obs. VI).

b) *Générales.* — Dans un premier travail d'ensemble sur le cancer des brûlures, L. Cornil insistait déjà sur l'importance de certains terrains. C'est là un des faits les plus captivants que nous développerons en exposant les données pathogéniques.

*
**

Caractères cliniques

1° Siège du cancer. — Le siège des cancers des brûlures est en rapport avec le traumatisme. Or, les régions les plus fréquemment atteintes sont les membres, l'extrémité céphalique, enfin le cou et le thorax. La localisation apparaît donc assez différente de celle des cancers cutanés spontanés. Rouit, dans sa thèse portant sur 230 cas de cancers cutanés, estime à 89,13% le nombre des cancers de l'extrémité céphalique, 87,68 % pour les membres. Ces chiffres sont en rapport avec ceux de Lacassagne qui estime à 84,8 % le nombre des cancers de l'extrémité céphalique. Sur nos 15 cas, 2 se sont développés à la face, 1 sur la lèvre inférieure, l'autre à l'angle externe des paupières, 10 sur les membres, dont 4 sur le dos de la main, 2 sur le thorax, 1 enfin au niveau de l'œsophage.

Et, de fait, les brûlures des membres étant les plus fréquentes, on voit augmenter la fréquence du cancer à ce niveau.

2° Délai de cancérisation. « *La période pré-cancéreuse* ». — Au point de vue clinique, une différenciation nette est à faire entre le cancer aigu et le cancer tardif : le premier succède immédiatement au traumatisme, le second se développe en fait sur sa cicatrice.

a) *Cancer aigu.* — La brûlure se produit, mais la plaie ne se cicatrise pas ; elle saigne facilement et au bout d'un certain temps apparaissent une induration, un bourgeon, une petite masse tumorale. La transformation s'est donc produite avant toute cicatrisation. Pour notre observation (Cornil et Lamy), c'est au bout de 5 mois d'ulcération traumatique persistante que le malade perçoit une induration sous-jacente, témoin clinique de la transformation cancéreuse, que devait confirmer la biopsie.

Nuytten et Driessens rapportent l'observation d'un épithélioma apparu 4 mois après une brûlure et incrustation tégumentaire d'une scorie incandescente.

Le cas de Bang est plus rapide encore : en mai 1927, un sujet, en déchargeant un fusil, reçoit une capsule dans la main droite ; en juin, l'épithélioma spino-cellulaire formait déjà une volumineuse tumeur. Le cancer s'est développé en 30 jours dans le cas de Stauffer, en 3 semaines dans celui de Millian et Garnier. Dans le cas de Huguenin, 25 jours ont suffi pour transformer

en cancer une brûlure par mazout, et 16 jours dans le cas de brûlure par goudron rapporté par Bang.

b) Cancer tardif. — Les auteurs ne signalent pas de caractères bien spéciaux aux cicatrices prénéoplasiques des brûlés. Cependant, de l'étude de nos observations, ressort avec évidence la longue durée de la période de cicatrisation (10, 12 et 15 mois), ainsi que l'atonie du foyer bourgeonnant qui en résulte. Parfois même persiste une croûte qui tombe sous l'influence d'un petit traumatisme, créant ainsi une irritation locale constante.

Ces cicatrices sont en général très étendues, avec déformations vicieuses, et troubles trophiques consécutifs : glossy-skin périphériques, aplasies thoraciques (obs. III et XI), amyotrophie des membres (obs. II et IV), déformation des doigts et rétractions palmaires.

Le cancer se développe sur le tissu de cicatrice, soit spontanément, soit à la suite d'irritation locale, soit même à la suite d'un traumatisme surajouté (cas V).

3° Types cliniques des cancers des brûlures. — Des considérations précédentes, il résulte que nous pouvons distinguer deux catégories parmi les cancers des brûlures. Ce sont :

I. *Le cancer consécutif au contact répété de substances portées à une haute température.*

II. *Le cancer succédant à une brûlure unique accidentelle.*

Dans ce dernier ordre de faits, il faut, de plus, considérer, suivant le délai d'apparition :

A) Le *cancer aigu* apparaissant moins d'un an après le traumatisme, rare, mais devant retenir l'attention en raison de son intérêt parfois médico-légal.

B) Le *cancer sur cicatrice de brûlure ancienne*, de beaucoup le plus fréquent.

Il faut aussi reconnaître, parmi tous ces cancers par brûlures, deux variétés étiologiques :

Les premiers, cancers *par brûlures simples :* c'est-à-dire ceux où le seul facteur thermique est à incriminer.

Les seconds, cancers *par brûlure avec action associée*, c'est-à-dire ceux chez lesquels, au facteur thermique, se surajoute un facteur chimique (brûlure par goudron, asphalte, mazout, poix enflammée).

I. Cancer par brûlures répétées. — Celles-ci peuvent être causées par le contact direct des téguments avec les flammes ou la vapeur d'eau, notamment chez les ouvriers desservant les soufflets à vapeur (Nave), ou bien par l'action combinée de la chaleur et de vapeurs empyreumatiques. C'est le cas des cancers par les appareils de chauffage individuels de certains peuples ; cancer du Kangri (Indes), cancer du Chang (Chine), cancer du Kairo (Japon). En ce qui concerne le premier, rappelons, avec Bashford, que le Kangri-cancer des médecins anglais a été décrit parmi les populations des Hauts-Plateaux de l'Himalaya et du Cachemire. Les indigènes de ces régions, pour lutter contre le froid, appliquent sur la peau du ventre un panier d'osier contenant un vase de faïence rempli de charbon de bois incandescent. En conséquence, les brûlures de la région ombilicale et de la face interne des cuisses (position accroupie) sont fréquentes chez les hommes, qui, seuls, utilisent ce procédé de chauffage. La cancérisation des cicatrices se fait en moyenne à l'âge de 55 ans, affectant le type ulcéreux ou bourgeonnant et s'accompagnant fréquemment de métastases ganglionnaires inguinales.

Nous rappellerons à ce propos dans le domaine de la pathologie comparée, le cancer qui se développe sur les cicatrices de brûlures des bœufs d'Australie marqué au fer chaud (Mafaydan).

Nous rapprocherons de ces cancers par brûlures répétées, le cancer des fumeurs, dans lequel les facteurs efficients sont certes multiples, mais où l'action thermique joue sûrement un rôle.

On sait également que l'absorption d'aliment chaud ou de boissons chaudes, notamment alcooliques ou épicées, peut entraîner la formation d'états précancéreux (Bullrich, Lenin). Indiquons à ce sujet la fréquence de cancer de l'œsophage chez les Chinois du sexe masculin qui absorbent le riz bouillant alors que les femmes, obligées d'attendre la fin du repas de leur mari pour manger à leur tour, présentent rarement cette localisation (Roussy). N'ayant pas personnellement observé de cancer de ce type, nous ne nous étendrons pas plus longuement.

II) Cancer par brûlure unique. — Nous étudierons deux types cliniques bien distincts : A) le cancer aigu ; B) le cancer des cicatrices de brûlure.

A) *Le cancer aigu.* — Rappelons brièvement ici l'observation rapportée par l'un de nous avec Lamy.

Observation I. — Jeune homme de 26 ans qui, en février 1932, se brûle, avec un éclat métallique porté au rouge, à la lèvre inférieure. Il se produit à ce niveau une ulcération de deux millimètres environ qui donne issue à un peu de sang et à un liquide « aqueux ». Cette ulcération augmente progressivement et ne se cicatrise pas. Elle saigne au moindre contact. En avril se serait écoulé une goutte de pus.

Cinq mois après l'accident, le malade perçoit nettement une petite tumeur sous son ulcération étendue alors sur 8 ou 10 mm. Le malade est alors vu à Marseille. La réaction de Bordet-Wassermann est négative. On enlève la tumeur en bloc.

Examen anatomo-pathologique. — Epithélioma malpighien spinocellulaire.

Cette observation entre parfaitement dans le cadre du cancer aigu des brûlures. Les auteurs anglo-saxons reprenant les règles d'Ewig en ont résumé les conditions ainsi :

1° Evidence contrôlée de la brûlure.

2° Localisation cutanée du cancer dans les limites de l'aire.

3° Absence d'un signe précurseur de néoplasme antérieur à la brûlure.

4° Variété spino-cellulaire plus fréquent que celle du type basocellulaire.

5° Intervalle (que nous appelons « délai de cancérisation » entre la date de la brûlure et la survenue du cancer, permettant de différencier le cancer aigu et le cancer à évolution et à début prolongé.

Telles sont les conditions requises pour pouvoir classer un cancer de brûlure parmi les formes aiguës.

Au point de vue morphologique deux formes peuvent être décrites :

La forme nodulaire : sous une petite ulcération initiale qui ne cicatrise pas et suppure légèrement apparaît progressivement une petite tumeur arrondie, bien limitée, soulevant l'ulcération : c'est la forme de l'observation décrite ci-dessus.

La forme ulcéreuse et végétante : plus banale et ne différant en rien des autres cancers.

L'*évolution* est très variable : dans le cas de Cornil et Lamy, l'exérèse chirurgicale a amené une guérison complète. Par contre, dans l'observation de Bang rapportée en 1930 dans « Acta pathologica et microbiologia scandinavi » l'évolution fut extrêmement

rapide : il s'agit de ce malade signalé plus haut qui, en mai 1927, en déchargeant son fusil, reçoit une capsule dans la main droite. En juin se développe une volumineuse tumeur qui, en 1928, est reconnue comme un épithélioma spino-cellulaire suivi d'un rapide envahissement ganglionnaire et mort en 1929.

Il semblerait que la forme nodulaire ait une évolution plus lente, alors que la forme ulcéreuse et végétante marcherait à grande allure (Touraine et Bour).

B) *Le cancer des cicatrices de brûlures.* — Par ces caractères cliniques, ce type de cancer ne se différencie guère des autres cancers cutanés et muqueux spontanés. Seule l'apparition sur une cicatrice lui confère une individualité.

D'ailleurs voici succinctement résumées, les observations que nous apportons :

Obs. II. — Mme R. En 1924, brûlure avec du bouillon gras sur la face antérieure de la jambe gauche ,ayant mis dix mois pour cicatriser. Il serait resté une cicatrice brune sur laquelle aurait débuté une ulcération depuis 1928 et au début de 1929 un bourgeon douloureux. En juin 1929, sur le tiers inférieur de la jambe gauche, atteinte par ailleurs de varices, se voit un gros placard lisse, brunâtre, occupant les deux tiers de la circonférence. Au milieu de la cicatrice ancienne, ulcération triangulaire, avec, au centre, aspect bourgeonnant et mamelonné.

Examen anatomo-pathologique. — Epithélioma malpighien spino-cellulaire à globes.

Après une seule exposition aux rayons X, la plaie évolue vers la guérison. Récidive en 1932 qui nécessite l'amputation au lieu d'élection.

La guérison s'est dès lors maintenue.

Obs. III. — M. A., 21 ans. En 1914, à l'âge de 4 ans, brûlure de l'hémithorax gauche. Cicatrisation dont la durée ne peut être précisée. En 1928, apparition d'une plaque bourgeonnante avec suppuration abondante, traitée par rayons X.

En juin 1930, hospitalisé au Centre anti-cancéreux pour irradiation. A ce moment, vaste placard bourgeonnant et suppurant. Mais le malade part, sans attendre la fin de son traitement. Il est mort à une date inconnue de nous.

Examen anatomo-pathologique. — Epithélioma spino-cellulaire. Disposition en coulées, énormes globes kératosiques, mais peu fréquents ; quelques travées à disposition baso-cellulaires très nettes.

Mitoses peu abondantes. Stroma lymphoplasmocytaire extrêmement réactionnel et bien adaptif.

FIG. 1. — Obs. III. — Epithélioma spino-cellulaire apparu sur une cicatrice de brûlure. Apparition 16 ans après l'accident. Hémithorax gauche.

OBS. IV. — M. S., 72 ans. Brûlure grave de la main, par chaux vive, à l'âge de cinq ans, ayant laissé une grosse cicatrice avec déformation du pouce en opposition constante avec le cinquième doigt.

Le 1er décembre 1931, sur la face dorsale de la main, à la hauteur des 3e et 4e métacarpiens, s'avançant un peu sur la base du 4e, ulcération allongée de 4 cm. de long sur 3 de large, saillante, à bords surélevés. Petit ganglion épitrochléen. Adénopathie plus importante dans l'aisselle, adhérant à la profondeur. Biopsie au niveau de l'ulcération et des ganglions épitrochléen et axillaires.

Traitement. — Radium bras et aisselle, 100,8 + 161,2 M.C.D. En

février 1932 : l'ulcération du dos de la main a disparu, les ganglions axillaires sont devenus mobiles.

En avril 1932 : curage axillaire. Intervention normale. Bonnes suites opératoires.

La malade meurt peu après de cachexie.

Examen anatomo-pathologique. — Le 1er décembre 1931 examen du ganglion épitrochléen. Métastase ganglionnaire d'un épithélioma

Fig. 2. — Obs. IV. — Brûlure par de la chaux vive à l'âge de 5 ans. A 72 ans, début du cancer sur la cicatrice. Le pouce n'est pas visible sur la photographie, étant en opposition constante avec le 5e doigt depuis la brûlure.

malpighien spino-cellulaire, quelques globes kératosiques, nombreuses mitoses. Infiltration de certains globes cornés par polynucléaires. Réaction collagène très discrète du stroma.

Le 22 janvier 1935, ganglion axillaire : plus de structure ganglionnaire sur le fragment examiné, envahissement par des travées néoplasiques type intermédiaire, avec en de rares points présence de globes kératosiques noyés dans un stroma fibroblastique à type scléreux.

Obs. V. — M. L., 45 ans. A l'âge de 15 ans, en 1903, brûlé par une fusée : brûlure étendue de la face antérieure et externe de la cuisse mettant 15 mois pour cicatriser.

En 1915, il est pris entre un wagon et le quai d'embarquement : plaie profonde au niveau de la cicatrice, nécessitant une intervention. Cicatrisation en trois mois.

En 1929, petite plaie apparaissant au niveau des cicatrices, sans tendance à la cicatrisation, la plaie s'étend et bourgeonne. Le malade est vu à ce moment par le Dr Reynes qui conseille l'hospitalisation. Refus du malade. Depuis 1932 évolution beaucoup plus rapide.

Fig. 3. — Obs. V. — Brûlure par éclatement de fusée de la face antérieure et externe de la cuisse en 1903. Cicatrisation en 15 mois. Traumatisme secondaire en 1915. Début de l'épithélioma en 1929.

Le 2 novembre 1933 : masse bourgeonnante, saignant facilement, légère douleur locale. Sensation de brûlure. Jambe en légère flexion depuis trois mois.

Examen. — On note, à la partie inférieure de la cuisse, une vaste plaie ulcérée, bourgeonnante, siégeant au niveau de la face antérieure et à la face externe de la cuisse. Sur 10 cm. de haut, bords éversés, aspect uniforme de masse friable, saignant au moindre contact. Tout

autour de cette plaie, présence de tissu cicatriciel avec troubles trophiques. Présence de nodules fibreux sous la peau. Les troubles trophiques s'étendent jusqu'à la moitié du mollet. On note la présence d'une petite escarre à ce niveau. Atrophie des masses musculaires.

Légère adénopathie inguinale. Présence de taches nævriques assez nombreuses au niveau du thorax.

On décide un traitement par radium, mais le malade refuse et sort du Centre anti-cancéreux. Perdu de vue.

Examen anatomo-pathologique. — Epithélioma malpighien à type spino-cellulaire comportant une tendance nécrotique accentuée. Stroma peu abondant, contenant de nombreux plasmocytes.

Obs. VI. — M. H., 74 ans. Brûlure importante de la main droite avec de l'eau très chaude, à l'âge de 14 mois.

En 1924, apparition d'une petite ulcération sur la face dorsale de la main droite. Guérie par application du radium. En 1930, nouvelle ulcération qui, en six mois, croît progressivement pour atteindre la dimension d'une pièce de 5 francs. Traitée à nouveau par radium. Cicatrisation.

En 1932, réapparition d'une ulcération. En août 1933, biopsie : « importante hyperkératose sans aspect de malignité ». En octobre 1934 est hospitalisé au centre anti-cancéreux.

Petite ulcération de la main droite, à la base du 3e doigt. Dans l'aisselle, grosse masse comme une petite orange mobile. Trace d'irradiations, pigmentation brunâtre et télangiectasies. A signaler un état d'infiltration chronique de l'avant-bras.

Traitement. — Radiothérapie axillaire. En janvier 1935, curage axillaire. Dans le cours de 1935, récidive locale et axillaire. Le malade meurt de cachexie.

Examen anatomo-pathologique. — Le 26 août 1933 : fragment ulcération face dorsale de la main droite. Papillome avec hyperkératose et hypercanthose aboutissant à la formation de globes.

Le 22 janvier 1935 : fragment ganglion axillaire. Plus de structure ganglionnaire sur le fragment examiné, envahissement par des travées néoplasiques de type intermédiaire avec, en de rares points, présence de globes kératosiques noyés dans un stroma fibroblastique à type scléreux.

Obs. VII. — M. C. Brûlures nombreuses et étendues de tout le corps en 1921 par coup de mine. Parmi les brûlures, l'une d'elles au niveau du genou a mis très longtemps à cicatriser et a laissé une grosse croûte qui est tombée accidentellement en 1935. Apparition à ce niveau (face interne et postérieure du genou gauche), d'une ulcération qui s'aggrandit.

Est examiné au Centre anti-cancéreux le 6 mai 1936. Au centre de la cicatrice rétractée, grosse ulcération bourgeonnante de forme triangulaire à sommet supérieur et base inférieuse, d'une hauteur de 8 cm., base 6 cm. Les bords sont indurés et peu souples.

Traitement. — Radiothérapie en une seule séance : 1.500. Le malade ne revient plus et est perdu de vue.

Obs. VIII. — M. B., 49 ans. A l'âge de 11 ans, le malade est brûlé sur le dos de la main. Cette cicatrice a toujours été un peu crevassée, mais le malade pratique néanmoins régulièrement son métier de charretier.

En 1934, début de la lésion. Le malade se fait soigner irrégulièrement. En 1936, en deux ou trois mois, envahissement rapide. Le malade est vu en mai 1936. On voit trois ou quatre ulcérations irrégulières, juxtaposées, séparées par du tissu cicatriciel paraissant sain. Pas de ganglion épitrochléen ni axillaire. Le Bordet-Wassermann pratiqué s'est montré négatif.

Traitement. — Radium sur appareil en pâte Columbia 60,48 M.C.D. Le malade sort guéri. Depuis, perdu de vue.

Examen anatomo-pathologique. — Epithélioma malpighien, type spino-cellulaire classique à globes parakératosiques, disposition papillaire et trabéculaire. Mitoses rares. Stroma très peu réactionnel, lymphoplasmocytaire. Dyskératose monocellulaire.

Obs. IX. — Mme F. Brûlure de la cuisse droite, à l'âge de 6 ans, par flamme. A 46 ans apparaît une ulcération sur la cicatrice.

Est vue pour la première fois au centre anti-cancéreux le 31 juillet 1937. Cliniquement : forme ulcéro-végétante.

Application de radium : appareil en Nidrose avec 18 tubes de 10 milligr.

Le 12 janvier 1938 : adénite de la racine de la cuisse droite avec collection purulente que l'on ponctionne. Examen bactériologique : staphylocoques et streptocoques. Le 15 janvier 1938 : biopsie sur un placard bourgeonnant partie basse de l'ulcération. Le 29 janvier 1938 : aiguillage du placard bourgeonnant avec huit aiguilles pendant 7 jours 20,16 M.C.D.

Le 5 mars 1938 : bon aspect de la plaie dans toute sa partie postérieure en bonne voie de cicatrisation, mais, sur la bordure antérieure et sur la face antérieure de la cuisse, petits nodules rouges.

Rayons X : 1.000 R. par 260.

9 mai 1938 : électrocoagulation des nodules.

La malade meurt le 4 juillet 1938 dans un état de cachexie très avancé.

Examen anatomo-pathologique. — 17 juillet 1937 : fragment face externe cuisse droite : épithélioma spino-cellulaire. Globes kératosiques et parakératosiques très abondants. Dyskératose monocellulaire. Mitoses rares. Stroma hémorragique, nécrotique, plasmocytaire, peu réactionnel.

Fig. 4. — Obs. IX. — Brûlure de la cuisse droite à l'âge de 6 ans par flamme. Le cancer est survenu à l'âge de 46 ans. La cicatrice blanche, nacrée, est parfaitement visible à la partie supérieure du cancer ulcéro-végétant.

Janvier 1938, après irradiation : fragment lésion superficielle cuisse droite : épithélioma spinocellulaire typique avec globes et coulées kératosiques. Mitoses abondantes, œdème interstitiel. Stroma inerte.

Obs. X. — M. M., 26 ans. Brûlures étendues de la fesse gauche et de la moitié supérieure de la cuisse droite à l'âge de 4 ans. Cette brûlure est greffée dans le service du Dr Michel, à l'hôpital de la Conception.

Le malade est vu au centre anti-cancéreux le 27 octobre 1937 pour ulcération bourgeonnante. On pratique deux biopsies.

Le 11 décembre 1937 : érysipèle de la cuisse.

Le 18 janvier 1938 : application de radium ; aiguillage : 23 aiguilles à 2 mmgr. pendant neuf jours.

Le malade est renvoyé dans le service du Dr Michel le 17 janvier 1938. Le 24 mai 1938 : nouvelle biopsie qui amène, le 1er juin 1938, une intervention. Excision en masse de la surface ulcérée, 30 cm. sur 20 cm. Suture impossible, pansements à plat.

Le 8 juillet 1938 : greffe cutanée sur la surface non cicatrisée. La peau est prise sur le thorax. Nouvelle biopsie à cette occasion.

Le 9 décembre 1938 : nouvelle excision des deux plaies mesurant 6 à 7 cm. de diamètre. Suture partielle.

L'état général est toujours bon actuellement. Le malade est toujours en traitement.

Examen anatomo-pathologique. — Novembre 1937 : 1° fragment sillon inter-fessier ; 2° fragment ulcération fesse gauche. Epithélioma malpighien spino-cellulaire. Il est à noter, toutefois, qu'au point de vue histologique, on est en présence très souvent d'aspect plus papillomateux qu'épithéliomateux. Il existe de ce fait une très grande activité kératogénétique. L'allure générale est en faveur de la nature maligne du processus. Mêmes constatations sur les deux fragments.

Décembre 1937 : sur les deux fragments, présence de lésions épithéliomateuses spino-cellulaires d'allure assez spéciale, évolution de l'épithélioma par petits groupes cellulaires dans un stroma collagène très abondant, riche en substance fondamentale et pauvre en cellules. Vascularisation assez riche avec coulées lymphoplasmocytaires voisines. En somme, épithélioma spino-cellulaire, atypique, par suite de l'essaimage cellulaire au sein d'un stroma collagène.

24 mai 1938 : épithélioma spino-cellulaire. Mitoses peu abondantes, globes kératosiques, nécroses fréquentes des lobules épithéliomateux, stroma scléreux intense, bien adapté.

Octobre 1938 : la plupart des fragments ont trait à une cicatrice scléreuse avec quelques îlots inflammatoires, lymphocytaires, recouverts d'un épithélium papillomateux.

Sur un seul fragment, cet épithélium libère dans le conjonctif quelques globes parakératosiques avec une mitogénèse exagérée et des mitoses anormales. On doit considérer cet aspect comme une reprise de l'évolution maligne.

Obs. XI. — Mme C., 37 ans. Vaste brûlure de la région deltoïdienne et scapulaire droite, à l'âge de 8 ans, par vêtements enflammés.

En mars 1938, apparition d'une ulcération sur la vaste cicatrice.

Le 18 juin 1938 est vue pour la première fois au Centre anti-cancéreux. On est en présence d'une vaste ulcération bourgeonnante et

saignante qui occupe toute la région scapulaire, débordant sur la face postérieure du bras qui est atrophié et dont les mouvements sont limités par la cicatrice ancienne.

On pratique une biopsie et une radiographie.

Radiographie. — Envahissement huméral et disparition presque complète de l'omoplate dont il ne reste que quelques séquestres.

FIG. 5. — Obs. XI. — Vaste brûlure de la région deltoïdienne et scapulaire droite à l'âge de 8 ans par vêtements enflammés. Le cancer est apparu 28 ans après.

Le 29 juin 1938 : exérèse chirurgicale des séquestres osseux et des bourgeons épithéliomateux. Le 10 août 1938, rayons X à petites doses anti-inflammatoires. Le 22 octobre 1938, curetage de deux fistules suppurantes. Résection assez large des tissus infiltrés.

Le 9 novembre 1938 : état local amélioré. Mais les tissus néoplasiques persistent. Le 21 novembre 1938 : rayons X, 2.000 R. en une seule séance sur les tissus infiltrés.

Janvier 1939 : très nette amélioration. La zone irradiée après élimination des tissus néoplasiques est redevenue souple. Seuls persis-

tent quelques bourgeons dans la zone inférieure. Le 21 janvier 1939 : sur cette zone, 2.000 R. en une seule séance.

Examen anatomo-pathologique. — Juin 1938 : omoplate, épithélioma spino-cellulaire. Globes extrêmement abondants, énormes, surtout kératosiques, mais parfois hyperkératosiques. Hyperkératose intense. Mitoses peu abondantes. Plages nécrotiques. Stroma lympho-plasmocytaire, moyennement réactionnel, en certains points, vastes plages inertes. Nombreux lymphatiques et vaisseaux.

Juillet 1938 : fragment omoplate droite : épithélioma spino-cellulaire à globes kératosiques et parakératosiques. Mitoses fréquentes. Stroma œdémateux lymphoplasmocytaire extrêmement infecté. Fragment tissus néoplasiques : même nature, dyskératose monocellulaire avec globes parakératosiques.

Septembre 1938 : biopsie sur tissus infiltrés : épithélioma spino-cellulaire en coulées et plus rarement trabéculé, parfois allure intermédiaire. Globes kératosiques et parakératosiques. Mitoses peu abondantes dans les régions intermédiaires ; à ce niveau, nombreuses anomalies cellulaires mitogénétiques. Stroma très peu abondant, parfois fibroblastique et lymphoplasmocytaire.

Novembre 1938 : biopsie de la plaie ulcérée : épithélioma spino-cellulaire en coulées avec parfois disposition intermédiaire. Globes kératosiques purs. Mitoses, moyenne abondance. Stroma le plus souvent inerte, en d'autres points fibroblastique, lymphoplasmocytaire, secondairement infecté, avec plages nécrotiques. Fragment omoplate : épithélioma spino-cellulaire à globes parakératosiques et kératosiques. Stroma le plus souvent inerte, peu de globes. Mitoses, moyenne abondance.

Obs. XII. — Mme M., 34 ans. Atteinte depuis toujours de petits nævi tubéreux et lentigineux disséminés sur tout le corps. En octobre 1935, en ôtant ses bas, elle arrache avec l'ongle un petit nævus siégeant sur le mollet gauche. Une petite hémorragie en résulte, puis une croûtelle. Deux jours après, chute accidentelle de cette croûtelle et nouvelle hémorragie. Cautérisation de la plaie au thermocautère. Guérison rapide.

En 1936, apparition, au niveau du triangle de Scarpa droit, d'une adénopathie discrète, avec asthénie progressive et amaigrissement de 10 kgr.

En décembre 1937 l'examen décèle des métastases endocraniennes et cutanées. Les urines sont noires et contiennent de la mélanine. Une biopsie est faite au niveau des ganglions inguinaux.

Décès de la malade deux semaines après avoir été examinée.

Examen anatomo-pathologique. — Mélanoblastome achromique d'aspect épithéliomateux prédominant avec des figures endocrinoïdes et plus rarement sarcomateuses.

Obs. XIII. — Mme X. A été brûlée, il y a 20 ans, au niveau du bras, au pli du coude et de l'avant-bras, par un jet d'eau bouillante. Elle

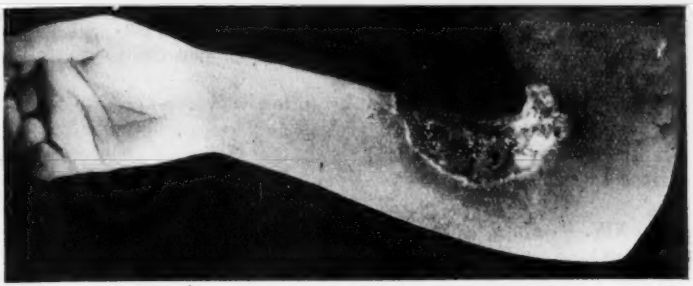

Fig. 6. — Obs. XIII. — Photographie avant l'amputation, face externe.

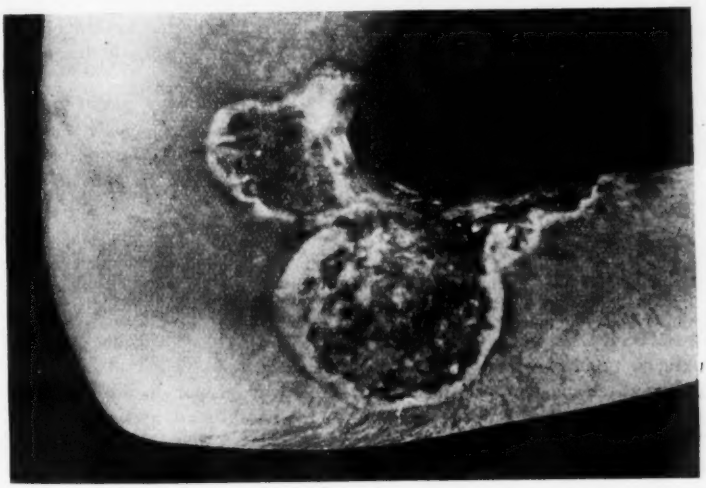

Fig. 7. — Obs. XIII. — Epithélioma avant-bras et plis du coude sur cicatrice de brûlure 20 ans avant par jet d'eau bouillante. Photographie du bras amputé, face interne. Guérison parfaite depuis 3 ans.

présente une vaste ulcération bourgeonnante de la région de l'avant-bras et du pli du coude. L'amputation est jugée nécessaire. Amputation au niveau du tiers supérieur du bras. Suites opératoires excellentes.

La malade est en parfaite santé actuellement.

Examen anatomo-pathologique. — N° 1 : épithélioma spino-cellulaire, évoluant par petits boyaux pauci-cellulaires dans un stroma fibreux. Globes parakératosiques. Mitoses et monstruosités fréquentes. Stroma collagéno-fibroblastique, souvent plus riche en substances fondamentales qu'en cellules. En d'autres plages, au contraire, stroma inerte à peine lymphoplasmocytaire.

N° 2 : même aspect. Cependant, évolution vers une kératose intense au niveau des points ulcérés.

N° 3 : forme parakératosique et kératosique avec globes et hyperkératose superficielle à type papillomateux.

Obs. XIV. — Mme M., 68 ans. En 1930, brûlure de la région orbitaire gauche par une allumette. Cette brûlure est traitée pendant trois ans. En 1933, perte complète de la vision. La plaie a été traitée par cautérisation et coagulation. On pratique un curage de l'orbite.

En 1935, est examinée au Centre anti-cancéreux. Cicatrisation parfaite de l'orbite.

En 1936, ulcération bourgeonnante de l'orbite. Intervention chirurgicale large au bistouri électrique et à la cisaille. Tout le tissu néoplasique est enlevé.

29 juillet 1936 : épidermisation complète de toute la cavité qui est constituée en dedans par la paroi interne de la fosse nasale, en haut par l'orifice inférieur du sinus frontal qui a été évidé, en dehors par la paroi externe de l'orbite qui peu à peu s'est remplie par un tissu cicatriciel, en bas par le cornet inférieur resté en place et une partie du plancher de l'orbite.

Février 1937 : récidive sous forme d'un bourgeon sur la paroi externe de l'orbite et sur le plancher du maxillaire supérieur.

Radiographie. — Il existe deux sortes de phénomènes, les uns destructifs, les autres constructifs. Il y a destruction de toute la partie externe et inférieure du rebord orbitaire gauche, mordant assez longuement en bas sur le maxillaire supérieur et sur le sinus qui est élargi, augmenté de clarté, s'étendant assez loin en arrière dans les fosses nasales et en haut au niveau de l'ethmoïde. Tout autour de cette zone destructrice, on aperçoit une zone réparatrice éburnante, entourant les parties détruites en haut, au niveau et derrière le sinus, et sur la petite aile du sphénoïde et le corps du sphénoïde ; en bas, la partie basse du sinus. Il faut remarquer que le plancher de la selle turcique et la lame quadrilature sont très légers, spongieux, paraissant en partie détruits.

8 juillet 1937 : cautérisation.

5 mars 1938 : état stationnaire. Bourgeonnement sur le plancher.

10 janvier 1939 : extension des lésions au niveau de l'orbite. Apparition d'une petite ulcération au-devant de l'oreille (photographies).

On pratique quatre biopsies. Au niveau de la tempe gauche, plaque d'hyperkératose de la grosseur d'une pièce de 50 centimes.

A noter chez cette malade une tumeur conjonctive, fibro-lipome de la cuisse gauche, opérée en 1924. Récidive en 1932 qui nécessite une nouvelle intervention. Depuis, guérison parfaite, il persiste une cicatrice toujours souple et saine. Seul existe un peu d'œdème de la jambe.

Fig. 8. — Obs. XIV. — Brûlure par allumette. La cicatrice est bien visible, en éventail à la partie externe de l'orbite. Photographie pratiquée en 1935.

Examen anatomo-pathologique. — 26 mai 1934 : fragment orbite gauche n° 1 : épithélioma malpighien à type intermédiaire à prédominance baso-cellulaire (bulbe pileux). Stroma léger, infiltrat lymphoplasmatique sous-jacent. Mitoses en moyenne abondance.

Fragment n° 2 : épithélioma du même type, mais présentant un aspect de cylindrome caractéristique en profondeur.

Mars 1936 : fragment prélevé au niveau du creux orbitaire. Epithélioma malpighien intermédiaire à prédominance spino-cellulaire

dyskératosique en surface et baso-cellulaire en profondeur. Mitoses abondante. Stroma inerte (ulcération avec réaction inflammatoire en un point).

Avril 1936 : fragment région orbitaire, bord inférieur. Il s'agit d'un épithélioma atypique, constitué de travées et de lobules volumineux,

Fig. 9. — Obs. XIV. — La même malade photographiée en 1939. Point de départ de l'épithélioma au niveau de la cicatrice. Atteinte actuelle de la région préauriculaire.

de cellules claires éosinophiles, de formes cubiques, cylindriques, polyédriques ou allongées. Les phénomènes de nécroses sont marqués. Mitoses nombreuses. Stroma très vasculaire. Envahissement de l'os.

Février 1937 : fragment ulcération temporale gauche. Epithélioma malpighien paraissant naître aux dépens des glandes sébacées, type intermédiaire. Très nombreuses mitoses. Stroma inerte.

Février 1939 : nouvelle biopsie. Epithélioma malpighien à type cylindromateux.

Obs. XV. — M. R., 61 ans.

Très gros éthylique. A absorbé accidentellement en 1933 de l'eau de Javel. A ce moment il présente des phénomènes d'œsophagite aiguë.

Apparition, au début de 1938, de troubles dysphagiques qui vont en s'accentuant. Est vu en septembre 1938 dans le service d'O.L.R. du Dr Carréga. Œsophagoscopie. Biopsie. Celle-ci étant positive et le malade présnetant un état de dénutrition marquée, on pratique une gastrostomie. Entre au Centre anti-cancéreux en décembre 1938. Nouvelle œsophagoscopie : tumeur bourgeonnante saignant au moindre contact. Sténose complète.

Traitement par rayons X, 4.000 au total par différents feux.

La sténose est devenue perméable et permet l'endocuriethérapie par trois tubes de 5 milligrammes placés sous contrôle œsophagoscopique.

Actuellement, bon état général du malade.

Examen anatomo-pathologique. — Septembre 1938 : épithélioma baso-cellulaire. Mitoses fréquentes, anomalies cellulaires. Zones nécrotiques. Stroma lymphoplasmocytaire et secondairement infecté.

Examen anatomo-pathologique. — Février 1939 : biopsie creux susclaviculaire. Métastase intra-ganglionnaire. Disposition trabéculée d'un épithélioma baso-cellulaire à mitoses fréquentes. La texture ganglionnaire a complètement disparu, elle est remplacée par un stroma collagéno-fibroblastique, pauvre en cellules et à peu près inerte.

Nouvelle biopsie au niveau de l'œsophage : même aspect que la biopsie de septembre 1938.

De l'exposé des observations précédentes et à la lecture de celles retrouvées dans la littérature, ressort l'absence de particularités des cancers sur brûlures lorsqu'ils sont parvenus à leur période d'état.

En effet, nous sommes en présence d'épithéliomas ulcéreux ou végétants, parfois même térébrants, comme dans notre observation XIV.

Il faut cependant noter qu'en général l'ulcération est de vaste étendue, gagnant peu à peu toute la surface de la cicatrice. La tumeur se développe sur un tissu fibreux et souvent sur un membre atrophié et peu vascularisé, d'où les difficultés de cicatrisation dans toutes les tentatives thérapeutiques.

Il n'en est pas moins vrai que la période précancéreuse et celle qui marque la cancérisation offrent certaines manifestations spéciales, qu'il est intéressant de connaître pour faire un diagnostic précoce.

Le plus souvent le cancer apparaît au niveau de la cicatrice sous forme de petites papules prurigineuses, ou encore de saillies verruqueuses. En général l'épiderme voisin est parcheminé, porteur parfois de papillomes qui se transforment progressivement en cancer.

D'autres fois, le cancer débute d'emblée en pleine zone cicatricielle, les plaques atteintes s'ulcèrent dès le début.

Dans le cas des cicatrices chéloïdiennes, la cancérisation peut se faire massive avec ulcération large et rapide. Il arrive également que la chéloïde provoque une rétraction du membre, en particulier à la face postérieure des articulations ; lorsque l'ulcération apparaît, on ne peut souvent préciser du seul point de vue clinique, le rôle de la distension et celui de la transformation maligne.

D'autres fois, la cicatrice a toujours laissé persister quelques crevasses, quelques rhagades recouvertes de croûtelles qui tombent de temps en temps. Il est alors impossible de connaître le moment où est apparu le cancer.

Il faut toujours se méfier d'une cicatrice qui devient prurigineuse et tuméfiée. D'ailleurs, il est vraisemblable que les lésions de grattage viennent alors ajouter leur irritation nouvelle au processus cancéreux néoformatif.

*
**

Evolution

L'évolution est essentiellement variable.

1° *Cancer aigu.* — Rien de définitif ne ressort des différentes observations. Certaines, comme celle de Bang, citée plus haut, présentent une évolution rapide, le malade mourant dans l'année même où se développe le cancer.

Une évolution plus heureuse semble être réservée au malade de l'observation I, de l'un de nous et J. Lamy, qui opéré en 1932, est actuellement en parfait état local et régional. Il en semble de même de la malade de Nuytten et Driessens.

2° *Cancer des cicatrices.* — D'apparition en général tardive, souvent très tardive, l'évolution de cette forme est le plus souvent lente, s'accompagnant de métastases ganglionnaires et viscérales.

Trèves et Pack pensent que pour les cancers siégeant à la face l'évolution est plus rapide. Cependant notre malade de l'observation XIV évolue depuis 4 ans et actuellement, malgré une nouvelle récidive locale, conserve un très bon état général.

L'examen attentif des observations dont nous avons pu connaître le devenir semble plaider en faveur d'une évolution lente de ces épithéliomas :

Obs. II. — Début en 1938. Récidive après radium en 1932. Amputation et actuellement guérison.

Obs. III. — Suivi et traité pendant trois ans, le malade est mort à une date inconnue de nous.

Obs. IV. — Le malade est vu pour la première fois en 1931 alors que l'épithélioma existait déjà depuis un an. Mort deux ans et demi après.

Obs. V. — Début en 1929. Examiné en 1933 puis perdu de vue.

Obs. VI. — Evolution excessivement longue : début en 1924, décès en 1934, soit 11 ans après.

Obs. VII. — Le malade est vu un an après le début, puis perdu de vue.

Obs. VIII. — Début en 1934, est traité en 1936. Sort cicatrisé, depuis lors est perdu de vue.

Obs. IX. — Début en 1933, n'est soigné qu'en 1937. Décès en 1938.

Obs. X. — Début en 1937. Actuellement, toujours en traitement.

Obs. XI. — Début en mars 1938. Toujours en traitement. Bon état général.

Obs. XII. — Evolution assez rapide. Mort en un an et demi.

Obs. XIII. — Guérison par amputation.

Obs. XIV. — Début en 1934, actuellement en traitement pour récidive, mais bon état général.

Obs. XV. — Début commencement 1938. Actuellement en traitement. Bon état général.

Pronostic

De l'évolution relativement lente des cancers sur cicatrices de brûlures, on ne peut inférer un pronostic favorable. D'une manière générale, il est très sombre et fatal à plus ou moins longue échéance.

Cependant il est modifié par la localisation de la tumeur. Les localisations thoraciques et céphaliques ont généralement une issue fatale, d'autant plus que l'on se heurte très souvent à une radiorésistance et à une impossibilité chirurgicale.

Au niveau des membres, les localisations près de la racine sont, elles aussi, fatales, par contre au niveau des extrémités le traitement chirurgical radical donne parfois de bons résultats (obs. II et XIII).

*
**

Anatomie pathologique

Trèves et Pack admettent que les cancers superficiels après brûlures sont surtout des épithéliomas baso-cellulaires. Les brûlures profondes déterminent plutôt un cancer spino-cellulaire, Maillasson pense que tous les cancers aigus sont spino-cellulaires. Touraine et Bour, dans leur enquête personnelle, donnent les chiffres suivants :

Epithéliomas	spino cellulaires	60	dont	11	cancers	aigus
—	baso-cellulaires	13	—	4	—	—
—	intermédiaires	1				

Simone Laborde dans un article sur le cancer des cicatrices de brûlure, sur six observations trouve chaque fois des épithéliomas spino-cellulaires. Tzelopoglou dans sa thèse conclut : « Le néoplasme revêt presque toujours la forme histologique d'un spino-cellulaire ».

Personnellement, nous relevons 10 fois des spino-cellulaires, 2 fois un épithélioma intermédiaire, 1 fois un baso-cellulaire, 1 fois un baso-cellulaire à type cylindromateux, 1 fois une mélanome achromique. Dans l'observation VI le diagnostic histologique fait défaut, le malade étant parti sans vouloir se faire traiter, mais le

Si nous faisons la synthèse des constatations histologiques que

nous avons réalisées dans l'étude attentive de biopsies, souvent multiples, pratiquées pour chacun de nos malades, nous pouvons retenir un certain nombre de propositions :

1° L'épithélioma spino-cellulaire s'accompagne toujours d'une hyperkératose intense, qui aboutit à la formation sur les bords du

Fig. 10. — Aspect papillomateux.

cancer de vastes plages squameuses. Très souvent aussi les globes kératosiques sont de taille monstrueuse, comme on en voit dans les papillomes. La prolifération papillaire est très marquée et il apparaît fréquemment, d'après l'image histologique, que le cancer s'est développé sur un papillome.

Les globes kératosiques les plus volumineux offrent un centre nécrotique infiltré de polynucléaires.

2° La dyskératose n'est pas rare. Elle se produit tantôt sur de

très minimes étendues ; tantôt elle est généralisée, aboutissant à la formation de cellules rappelant de très près les cellules à manteau. Cet aspect répond alors à la forme histologique décrite par l'un de nous sous le nom d'épithélioma pagétoïde.

3° L'épithélioma baso-cellulaire, plus rare que le spino-cellu-

Fig. 11. — Dyskératose monocellulaire et aspect pagetoïde.

laire, n'est jamais vraiment pur. Il est plutôt du type intermédiaire ou mixte et s'accompagne en général d'ébauche parakératoïde.

Dans un cas développé sur la région orbitaire, il a obéi à la prédisposition que présente cette topographie en faveur de l'évolution cylindromateuse. Nous avons pu observer alors des travées néoplasiques réduites à une seule couche de cellules et ordonnée en un fin réseau (épithélioma réticulé).

Sur la même préparation, on pouvait suivre la transformation

progressive de ce réticulum en boyaux circulaires en même temps que le stroma subissait le métamorphisme cancroïde (aspect cylindromateux).

4° Le stroma-réaction est extrêmement variable, mais elle est exceptionnellement inerte. Il s'agit d'une infiltration lympho-plas-

FIG. 12. — Volumineux globe kératosique.

mocytaire, rarement d'une prolifération collagéno-fibroblastique ; lorsque le cancer était ulcéré et infecté, la surface s'infiltrait de polynucléaire. Cette infiltration à polynucléaires peut être également notée, en l'absence de toute infection, au niveau des volumineux globes épidermiques en voie de nécrobiose.

5° Enfin, dans un cas resté unique, la brûlure n'a pas réalisé un épithélioma, mais bien un nævo-carcinome achromique rapidement métastatique. De type assez polymorphe, il unissait des

plages paracellulaires, à des plages d'aspect épithéliomateux et endocrinoïde.

*
**

Pathogénie

Le cancer cutané des brûlures est un cancer rare en regard du nombre relativement élevé des brûlures, et nous pénétrons ici

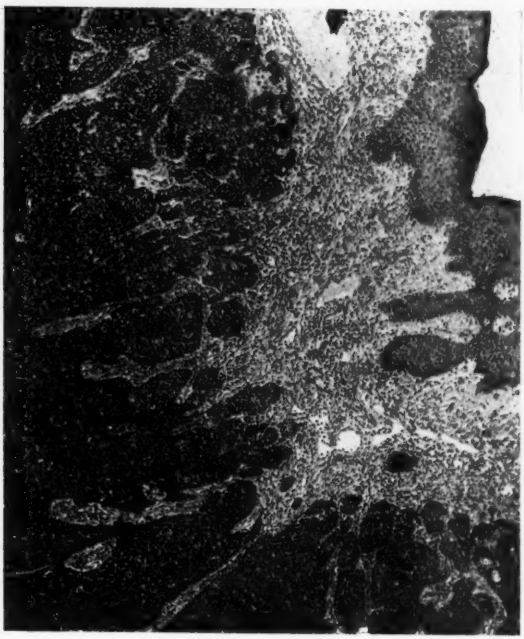

FIG. 13. — Epithélioma baso-cellulaire.

dans la question capitale du terrain, de la prédisposition locale et générale du cancer.

a) *Le facteur local.* — Si Lumière a eu le mérite d'attirer l'attention, dans une étude particulière, sur le facteur local, son expression descriptive : « Le cancer maladie des cicatrices » n'est qu'une image beaucoup trop générale pour correspondre,

tant au niveau des téguments que des viscères à la réalité bien limitée des faits probants. Il faut en plus de facteurs exogènes comme la brûlure, un ensemble de facteurs combinés et endogènes.

b) *Le facteur général.* — L'étude des observations de cancers

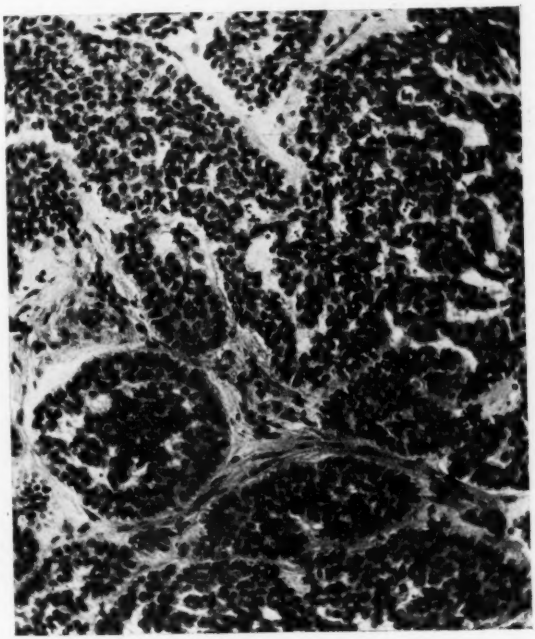

FIG. 14. — Aspect cylindromateux.

des brûlures que nous avons rapportées doit constituer d'ailleurs un argument en faveur de la thèse humorale de leur carcinogénèse.

Dans tous les cas, il semble bien que la brûlure unique eût été inefficace sans une prédisposition générale de l'individu à la cancérisation.

Une observation de Pack est particulièrement suggestive : « Un homme de 70 ans à la suite de brûlure par thermocautère fait un épithélioma du dos de la main. Huit ans après, alors que locale-

ment la guérison de la main paraissait certaine, cet homme voit se développer un néoplasme de la lèvre dont il meurt. »

Les observations ne sont d'ailleurs pas rares de cancers similaires comme type anatomique ou même complètement différents, siégeant en des régions variées des téguments et où la propagation métastatique de la greffe ne peut être mise en cause.

FIG. 15. — Aspect réticulé et cylindromateux.

A ce sujet rappelons l'observation citée par l'un de nous, d'un malade qui présentait deux épithéliomas contemporains, apparus simultanément. L'un, à type spino-cellulaire, s'était développé sur une cicatrice de brûlure par l'acide sulfurique, siégeant au membre inférieur droit, l'autre à type baso-cellulaire était localisé à l'angle externe de l'œil en un point qui n'avait subi ni traumatisme ni brûlure.

Quelle preuve plus démonstrative peut-on donner de la néces-

sité de facteurs généraux constitutionnels ou acquis et de l'importance vraiment secondaire du facteur « cicatrice », dans la génèse des tumeurs épithéliales malignes.

Problème médico-légal. — Les considérations précédentes intéressent, on le conçoit, malgré leur rareté, le médecin dans la pratique urbaine ou hospitalière.

En effet, à côté des avantages incontestables d'un diagnostic précoce que la biopsie viendra affirmer avec certitude, il faut tenir compte de l'origine professionnelle possible de tels cancers.

Une série de conditions est nécessaire pour affirmer cette origine et nous rappellerons succinctement chacune d'elles :

1° L'évidence contrôlée de la brûlure unique ou répétée et des actions chimiques pouvant être surajoutées.

2° La localisation du cancer dans les limites de l'aire brûlée.

3° L'absence de signes précurseurs de néoplasme antérieur à la brûlure.

4° L'intervalle de latence entre la date de la brûlure et la survenue du cancer permettant de différencier le cancer aigu et le cancer à évolution prolongée.

5° Vérification histologique de la néoplasie.

6° Etat normal de la peau antérieurement à la brûlure.

Touraine et Bour insistaient dernièrement sur ce problème délicat et concluaient ainsi : « Il ne sera pas toujours aisé d'établir une discrimination exacte entre les facteurs cancérigènes apportés par le traumatisme et ceux qui sont inhérents au sujet. En cas d'hésitation, nous pensons avec Roussy, Ophüls, etc., que la victime doit bénéficier du doute et être indemnisée en conséquence ».

Traitement

Le traitement du cancer des brûlures est difficile à réaliser quelles que soient les méthodes employées.

1° Moyens thérapeutiques

A) Physiques. — a) *La curiethérapie.* — Que ce soit la radiumpuncture ou l'application de radium par appareils plastiques, les résultats sont les mêmes. Pendant un certain temps il se produit un affaissement de la tumeur, tout semble vouloir évoluer vers une cicatrisation. Mais bientôt, le bourgeonnement reprend et le radium n'a plus d'action.

Dans les cas les plus favorables, on obtient une guérison complète apparente comme cela s'est produit dans les observations IV, VI, VIII, X. Mais au bout d'un temps variable, des récidives locales ou à distance se produisent, et les malades meurent malgré tous les nouveaux traitements.

b) *Radiothérapie.* — Il en est de même de la radiothérapie. Les premières applications semblent donner un bon résultat, mais par la suite l'action devient nulle. Simone Laborde dans un article sur les cancers développés sur cicatrices de brûlures, conclut au sujet du traitement par rayons X : « Ces épithéliomas réagissent vis-à-vis des radiations tout à fait de la même manière que ceux qui surviennent sur les cicatrices de radiodermites et que les épithéliomas vaccinés par des traitements antérieurs ».

B) Chirurgical. — Dans les cas les plus favorables où la tumeur est bien localisée, siégeant sur une partie du corps facilement accessible, le traitement chirurgical peut être radical. Ainsi les résultats les plus heureux furent obtenus pour nos malades des observations I, II, XIII.

Conduite à tenir. — Chaque fois que l'on sera en présence d'un cancer des brûlures, en raison de la radio et radium-résistance de ces tumeurs, et toutes les fois que cela sera possible, il faudra envisager une intervention chirurgicale. Celle-ci devra être large, précoce et parfois mutilatrice, mais l'on ne devra pas hésiter. Les deux cas d'amputation haute faite pour nos malades sont des arguments en faveur de ces interventions car nous avons obtenu une guérison complète.

Les traitements physiothérapiques ne seront utilisés que lorsque le chirurgien ne pourra absolument pas intervenir.

Bibliographie

On trouvera tous les renseignements bibliographiques antérieurs à l'année 1934 dans la *thèse* de Tzelepoglou Demetre.

Tzelepoglou (Demetre). — Les épithéliomas sur cicatrices de brûlures. *Thèse* de la Faculté de Médecine de Montpellier, 1934.

Cornil (L.) et Lamy (J.). — Sur le cancer aigu des brûlures. *Bulletin de l'Association française pour l'Etude du Cancer*, janvier 1935, 24, n° 1.

Du Bois. — Les processus initiaux des cancers épidermiques. *Bulletin de la Ligue nationale suisse contre le Cancer*, Berne, juin 1935.

Touraine (A.) et Sambron (J.). — Vaste épithélioma sur brûlure ancienne chez une syphilitique. *Bulletin société dermatologie et syphiligraphie*, Paris, novembre 1935, n° 8.

Nuytten (J.) et Driessen (J.). — Cancer sur brûlure apparu 4 mois après l'accident. *Annales d'Anatomie pathologique et d'Anatomie normale médico-chirurgicale*, Paris, janvier 1936, n° 1, p. 124-126, 13.

Hasselbach (H. von). — Cancer sur cicatrice de brûlure chez une jeune fille de 16 ans. In *Index Analyticus cancerologica*, 1937, p. 196.

Cornil (L.). — Le cancer des brûlures. *Journal des Praticiens*, 17 avril 1937.

Paillas (J.-E.) et Volpiatto-Bertrand (A.). — Métastase endocranienne d'un mélanome malin : cancérisation traumatique d'un nævus primitif. *Annales d'Anatomie pathologique et d'Anatomie normale médico-chirurgicale*, Paris, mai 1938, 15, n° 5, p. 568-572.

Touraine (A.) et Bour (H.). — Les cancers post-traumatiques de la peau. *La France Médicale*, Paris, 15 décembre 1938, n° 2.

Rivière. — Epithéliomas du membre inférieur survenant sur des cicatrices anciennes de brûlures. *Thèse*, 1938.

Sollier et Radody Ralarosy. — Evolution lente d'un épithélioma sur une cicatrice cutanée consécutive à une brûlure par la soude caustique. *Soc. des Sciences médicales et biol. de Montpellier*, juillet 1938.

Brûlure et cancer de l'œsophage

Bérard et Sargnon. — *Le cancer de l'œsophage*. Doin, éditeur, Paris, 1926.

Madinaveitia (Alonso) et Garcia Moran. — Un cas de cancer de l'œsophage sur cicatrice caustique. *Arch. Med. y Cirrurgica y Especialitades*, Madrid, 1927, n° 433.

Worms et Grandclaude. — Epithélioma de l'œsophage sur cicatrice de brûlure. *Annales d'Anatomie normale et pathologique*, Paris, avril 1927.

Guns (P.). — Le cancer de l'œsophage après brûlure avec de la lessive. *Acta chirurgica scandaniva*, Stockholm, 4 avril 1932.

Sharp. — Leucoplasie de l'œsophage. *American Journal of cancer*, New-York, juillet 1931.

Chaser Lyod. — Une étude clinique de l'étiologie du cancer de l'œsophage et de l'estomac. *American Journal of cancer*, New-York, janvier 1932.

Guisez. — Fréquence relative des différentes affections de l'œsophage d'après la statistique des cas observés dans les dix dernières années. *Bull. Mémoire Soc. des Chirurgiens de Paris*, 7 juin 1935.

Zalka (E. de). — Cancer de l'œsophage dans une sténose causée par la potasse. *Acta Oto-Laryng.*, Stockholm, 1935.

Piquet et Tison. — Alcool et cancer de l'œsophage. *Bull. Académie de Médecine de Paris*, 23 avril 1937.

Terracol. — *Les maladies de l'œsophage*. Masson et Cie, Paris, 1938.

Cornil, Carrèga, Paillas, Bonneau. — Cancer de l'œsophage ayant apparu chez un malade ayant absorbé 6 ans auparavant de l'eau de Javel. *Société de Médecine de Marseille*, 4 mars 1939.

(*Centre anticancéreux de Marseille. Dir. : Prof. L. Cornil*).

Ostéose cancéreuse diffuse avec réaction parathyroïdienne secondaire à un cancer du sein ignoré

Parathyroïdectomie : suppression des phénomènes douloureux

PAR

E. DELANNOY, J. DRIESSENS et R. DEMAREZ

Depuis que Klemperer, en 1923, a signalé la possibilité d'une hyperplasie parathyroïdienne au cours de la généralisation osseuse d'un cancer du sein, des observations semblables ont été publiées par toute une série d'auteurs. Boyer, dans sa thèse récente (Paris, 1937) en a fait une étude d'ensemble, en les groupant sous le nom d'ostéose cancéreuse diffuse, proposé dès 1935 par E. Bernard, Boyer, Porje et Mlle Gauthier-Villars, et il a essayé dans ce travail d'expliquer le mécanisme des réactions parathyroïdiennes, parfois si marquées au cours de l'évolution de ce syndrome.

L'observation que nous présentons aujourd'hui apporte, à notre sens, une contribution intéressante à la question envisagée de ce point de vue.

Mme N. Blanche, 45 ans, présente depuis six mois des douleurs d'origine osseuse qui, d'abord, ont intéressé la cuisse droite. Ce furent, d'emblée, des algies extrêmement violentes provoquées par le moindre mouvement et atténuées dans le cubitus. Dès le début, l'échec des thérapeutiques symptomatiques est absolu. L'apivène est sans effet. Bientôt, elles s'étendent à la colonne vertébrale, puis au gril costal, l'épaule droite, l'épaule gauche, enfin, à tout le membre inférieur gauche. Parallèlement, la marche devient très difficile et même la station verticale. C'est ainsi que quelques chutes se produisent et

qu'à la suite de l'une d'elles apparait une impotence fonctionnelle presque complète du membre inférieur droit.

Une radiographie devait montrer qu'il s'était produit une fracture spontanée de la branche ischio-pubienne.

Tout ceci s'accompagne d'une atteinte sévère de l'état général, d'un amaigrissement de 10 kgr. qu'expliquent en partie des vomissements bilieux survenant assez souvent le matin pendant ces trois derniers mois.

FIG. 1

Négligeant une congestion pleuro-pulmonaire datant de février 1938, nous ne relevons rien d'intéressant dans les antécédents de la malade qui est soumise à notre examen.

C'est une femme très amaigrie, au faciès anxieux et douloureux, qui se trouve réduite à une immobilité à peu près complète.

Il existe un train thermique à 38°-38°5 ; le pouls bat à 90.

De suite, elle nous détaille les caractères de ces douleurs qui, sur un fond continu et peu intense, présentent des exacerbations spontanées, même en dehors des mouvements.

L'examen du squelette ne révèle pas de déformation manifeste ; tout au plus, à la palpation, peut-on noter un certain degré d'épaississement des crêtes tibiales, coexistant avec une légère atrophie musculaire des membres inférieurs.

La pression du squelette n'est pas constamment douloureuse. Les fémurs et les humérus sont sensibles, uniquement dans leur segment proximal. Par contre, le gril costal, la colonne vertébrale, le bassin sont douloureux en totalité.

La mobilité active des membres est réduite au maximum en raison des douleurs qu'elle provoque. Cependant, il apparaît que la malade peut élever le talon au-dessus du plan du lit, même du côté droit. Enfin, les mouvements provoqués sont d'amplitude normale.

FIG. 2

L'examen radiologique du squelette complète de façon très importante l'exploration clinique. Il montre des lésions osseuses diffusées à tout le squelette avec une prédilection marquée pour la ceinture scapulaire (fig. 1), le bassin (fig. 2), la racine des membres (fig. 2), le gril costal (fig. 3), et le rachis (fig. 3).

Il permet de constater que certains segments osseux qui n'étaient le siège d'aucune douleur, ni spontanée, ni provoquée, sont profondément touchés par le processus de décalcification.

Celui-ci manifeste une tendance ostéoporotique marquée, ainsi qu'en témoigne l'existence de véritables géodes claires, arrondies ou

ovalaires, situées en pleine masse osseuse, qu'elles ont découpée à l'emporte-pièce (fig. 4). Entre ces véritables pertes de substance osseuse, la structure de l'os paraît absolument normale, sans aucune modification structurale, ni de décalcification diffuse extensive.

Dans l'ensemble, les pièces osseuses atteintes ne sont aucunement déformées et gardent des contours strictement normaux.

FIG. 3

L'impression générale est donc bien celle d'une décalcification lacunaire généralisée à tout le système osseux, correspondant, soit à un processus purement et primitivement osseux du type ostéose fibro-kystique, soit à des phénomènes de généralisation osseuse d'un cancer latent.

La première hypothèse nous paraissait beaucoup plus discutable que la seconde, en raison des signes radiologiques observés chez notre malade.

Dans l'ostéite fibro-kystique, en effet, les images radiologiques sont

en général plus complexes que celles rencontrées ici : à un phénomène de destruction osseuse se superposent des ébauches de reconstruction atypique, si bien que l'ensemble architectural de l'os est profondément remanié. La décalcification à distance est la règle et confère aux images un aspect flou, caractéristique dans la forme typique.

FIG. 4

Les recherches humorales ne pouvaient être d'aucune utilité pour faciliter le diagnostic, car si classiquement l'ostéite fibro-kystique s'accompagne d'hypercalcémie, d'hypophosphatémie avec hypercalciurie, l'on sait que l'ostéose cancéreuse diffuse peut s'accompagner d'hypercalcémie avec hyperphosphatémie.

Et notre malade présentait une calcémie à 0 gr. 116 pour 1.000 et une calciurie à 0 gr. 240 pour 1.000, c'est-à-dire une légère augmentation des deux taux, coïncidant avec une nette élévation du phosphore

sanguin. En même temps, le taux de la phosphatose sanguine était nettement élevé.

Ces nuances radiologiques et biochimiques n'étaient nullement en faveur de l'ostéose parathyroïdienne.

Mais surtout, fait essentiel, l'examen clinique systématique des régions où pouvait siéger chez cette femme un cancer glandulaire méconnu : sein et thyroïde, révélait l'existence à chacun de ces niveaux d'une tumeur manifeste.

Du fait de cette surprenante constatation, deux hypothèses pouvaient être retenues :

— d'une part, celle d'une métastase osseuse généralisée d'un cancer latent du sein ;

— d'autre part, celle d'une tumeur thyroïdienne métastasante du type dénommé, autrefois, goitre bénin métastatique.

En outre, la possibilité d'une tumeur multiple des os type myélome diffus (maladie de Kahler), ne semblait pas devoir être relevé en raison des caractères radiologiques des lésions osseuses et surtout du fait de l'existence de deux tumeurs glandulaires, dont l'une pouvait suffire complètement à expliquer les constatations cliniques et radiologiques.

Signalons cependant, à ce propos, que l'hémogramme ne révélait aucune particularité.

En définitive, nous avons proposé, en face de ce problème complexe, les deux solutions suivantes : lésion osseuse secondaire à un cancer mammaire ou thyroïdien ignoré, c'était celle qui nous paraissait la plus séduisante, ou bien lésion osseuse primitive, du type ostéite fibro-kystique, ce qui nous semblait peu vraisemblable.

Le dernier mot devait en rester à l'histologie pathologique.

Le 20 juin 1938, une triple intervention est pratiquée :

1° Incision en cravate à la face antérieure du cou. On découvre, au pôle inférieur du lobe droit de la thyroïde, une zone de consistance ferme, de couleur blanchâtre, s'étendant en étoile dans le parenchyme thyroïdien normal, à la manière d'une rétraction fibreuse. Dissection extra-capsulaire à la sonde cannelée. Hémilobectomie inférieure droite.

Au cours de ces manœuvres, on enlève une petite masse de coloration chamois, située dans les arborisations du pédicule thyroïdien inférieur. On pense qu'il s'agit d'une parathyroïde.

2° Ablation de la tumeur du sein.

3° Biopsie de la crête iliaque droite.

L'examen histologique de ces trois pièces opératoires est alors pratiqué et vient apporter la clef du problème.

La tumeur thyroïdienne est en effet essentiellement formée de tissu thyroïdien en dégénérescence colloïde manifeste avec en son centre

une petite zone d'hyperplasie épithéliale marquée ne présentant aucun signe permettant de penser à une transformation maligne et en particulier aucune ressemblance avec les lésions que l'on a décrit sous le nom de goitre bénin métastatique.

Mais cependant, au premier coup d'œil, on a l'impression qu'il ne s'agit certainement pas là de tissu thyroïdien, comme dans le reste de la tumeur. Ceci est entièrement confirmé par un examen un peu attentif qui montre un nodule parathyroïdien en réaction hyperplasique manifeste enchassé en plein parenchyme thyroïdien.

La tumeur du sein, au contraire, se révèle comme étant une prolifération épithéliomateuse du type cylindro-cubique à structure mixte, tantôt végétante, tantôt alvéolaire, dans un stroma fibreux, grêle en certains points, épais, à tendance squirrheuse en d'autres.

Le petit nodule parathyroïdien est bien une parathyroïde dont le tissu paraît rigoureusement normal.

La biopsie de la lésion siégeant à la crête iliaque montre, après décalcification, un épithélioma glandulaire absolument identique et superposable à la lésion mammaire.

Par conséquent, la nature secondaire et métastatique des lésions osseuses diffuses ne fait aucun doute. Il s'agissait bien d'une ostéose cancéreuse diffuse.

Mais, à la suite de cette intervention, nous avons la surprise d'assister à une disparition immédiate de tous les phénomènes douloureux qui, depuis six mois, avaient fait de cette malade une grabataire.

Si quelques douleurs persistaient néanmoins, mais tellement atténuées qu'il fallait interroger la malade pour qu'elle en fasse état, l'amélioration fonctionnelle était vraiment remarquable. Les mouvements spontanés étaient revenus possibles sans douleur, et permettaient à cette femme, non pas certes de se lever et de marcher, mais tout au moins de plier ses jambes et de porter les mains à la tête.

Nous avons revu cette malade le 15 septembre 1938, soit trois mois après l'opération.

Son état général n'a pas sensiblement varié depuis la sortie du Service. Les douleurs dans l'ensemble n'ont pas beaucoup varié, c'est-à-dire qu'elles sont très diminuées et qu'elles permettent une certaine amplitude des mouvements, à tel point que la malade se croit en bonne voie de guérison. Cependant, l'apparition récente de douleurs localisées au rachis cervical fait penser à une nouvelle évolution d'une métastase rachidienne qui apparaît comme le témoin d'une progression lente et persistante du processus néoplasique.

Par ailleurs, il n'y a aucune récidive locale au niveau de la cicatrice opératoire du sein.

Cette observation apporte un certain nombre de faits dont les uns sont classiques et les autres, au contraire, méritent d'être soulignés.

Notre malade se présentait comme une ostéopathe, le cancer primitif responsable de tout le mal était resté ignoré et ne fut repéré que grâce à un examen clinique systématique. Et encore, cette petite tumeur mammaire pouvait facilement paraître, à un observateur non averti, incapable de déclancher une pareille explosion métastatique. Les images radiologiques des lésions osseuses étaient du type classique, ostéoporotique, purement destructeur, s'opposant à celle du type condensant, à la fois destructeur et constructeur.

L'existence de douleurs térébrantes est également signalée par tous les auteurs, de même que la fréquence des fractures spontanées.

Mais, par contre, l'existence clinique d'une double tumeur n'a jamais été publiée dans ces cas d'ostéose cancéreuse diffuse. Le microscope nous a d'ailleurs montré qu'il ne s'agissait en réalité pour la thyroïde que d'une excroissance d'apparition purement fortuite. Mais le fait mérite d'être mis en relief, car on peut très bien imaginer qu'un observateur un peu superficiel, commençant par l'examen de la thyroïde se déclare satisfait par la trouvaille faite au niveau de celle-ci et classe définitivement l'observation sous l'étiquette : métastases osseuses thyroïdiennes multiples.

L'existence d'une légère hypercalcémie à 116 mmgr. coïncidant avec une faible hypercalciurie à 240 mmgr. est également intéressante à noter. Cette élévation modérée de la calcémie a été retrouvée par Baneschen et Gold dans la majorité des observations d'ostéose cancéreuse diffuse. Elle peut quelquefois être beaucoup plus considérable et atteindre 192 mmgr. (E. Bernard, Boyer, Forgue et Mlle Gauthier-Villars) et même 273 mmgr. (Solcard, Roland et Quérangal des Essarts). Mais cette hypercalcémie légère possède un caractère extrêmement intéressant : elle est susceptible de variations souvent accusées, témoins de l'activité de la décalcification correspondant à l'extension des lésions osseuses (Gold et Lieuré).

C'est ainsi que chez notre malade, peu de temps avant la triple intervention qu'elle a subi, une seconde mesure de la calcémie, montrait un taux nettement plus élevé : 142 mmgr. avec augmentation marquée du phosphore sanguin.

D'autre part, si l'existence d'une hyperplasie parathyroïdienne

est signalée par la plupart des auteurs, au point que Boyer pense qu'elle est constante, à des degrés d'intensité près, dans l'ostéose cancéreuse diffuse, jamais encore nous ne pensons qu'elle ait pu être aussi marquée, au point de faire penser à la possibilité d'une tumeur de la thyroïde.

En outre, son inclusion en plein tissu thyroïdien constituait une cause d'erreur qu'il est nécessaire de souligner en raison de sa curiosité.

Enfin, le résultat assez inattendu de la parathyroïdectomie sur l'intensité des douleurs constitue une acquisition tout à fait nouvelle en matière d'ostéose cancéreuse diffuse. Malgré des recherches minutieuses, nous n'avons retrouvé aucune mention semblable afférente au sujet.

Etant donné la persistance de la sédation des phénomènes douloureux qui était toujours aussi nette plusieurs mois après l'intervention et qui s'oppose à la longue évolution de l'affection (des années parfois), nous pensons que la parathyroïdectomie est à tenter systématiquement dans tous les cas d'ostéose cancéreuse diffuse, que celle-ci soit présumée, d'après l'état de la calcémie, s'accompagner ou non de réaction parathyroïdienne.

Cette influence indiscutable de l'ablation des parathyroïdes sur l'intensité des douleurs qui accompagnent la décalcification, pose d'ailleurs en outre à nouveau le problème du mécanisme de ces phénomènes d'ostéolyse.

Certains auteurs, en effet (Decourt) pensent que du fait de l'hyperplasie parathyroïdienne, des lésions osseuses purement secondaires à celles-ci, viennent se superposer à celles engendrées par les métastases cancéreuses proprement dites. Cette conception rattache l'ostéoporose directement à l'hyperplasie parathyroïdienne. On a opposé à cette hypothèse la positivité fréquente des biopsies pratiquées en plein foyer de décalcification, mais les auteurs ont répondu qu'il s'agissait là simplement d'une colonisation secondaire de territoires antérieurement fragilisés par les processus ostéoporotiques constituant ainsi autant de points d'appel pour la prolifération néoplasique (Bernard, Boyer, Porge et P. Gauthier-Villars).

D'autres pathologistes (Bérard, Martin et Pontus) estiment que « la localisation des métastases dépend du néoplasme lui-même et non de l'ostéoporose préexistante, ni de l'hyper-parathyroïdie ». Cette hypothèse fait jouer le rôle essentiel à l'ostéophilie du pouvoir métastatique des cancers du sein, de la thyroïde, de la pros-

tate, déterminant un essaimage osseux, qui déclanche secondairement une décalcification massive de l'organisme, avec hypercalcémie et hyperparathyroïdie, ainsi que l'ont démontré Oberling et Guérin par des faits biologiques d'ordre très voisin.

Il nous est évidemment impossible de prendre position dans le débat à propos de notre observation, mais il faut cependant reconnaître que celle-ci apporte un argument en faveur du rôle direct de l'hyperparathyroïdie dans la constitution des lésions osseuses.

Centre Anticancéreux de la Région du Nord (*Pr O. Lambret*)
et Clinique Chirurgicale de l'Hôpital de La Charité
(*Pr E. Delannoy*), *Lille*

Discussion

M. MALLET. — Nous avons depuis quelques années, avec M. le Dr J. Lefebvre, porté notre attention sur la nature de l'ostéoporose et de l'ostéose diffuse consécutives au cancer du sein.

Sur 13 malades, nous avons pratiqué soit des ponctions sternales, soit des ponctions de lésions osseuses radiographiquement décelées, afin de déterminer par myélogramme et ostéogramme l'existence des cellules néoplasiques dans ces foyers considérés d'ordinaire comme métastatiques. Les myélogrammes de la moelle sternale ont été quatre fois positifs et nous ont permis d'affirmer l'existence de cellules néoplasiques groupées en amas, à noyau vacuolaire, à protoplasme souvent basophile, ces cellules ayant perdu leur caractère permettant de déterminer l'origine du néoplasme. Trois autres myélogrammes ont montré une raréfaction considérable des éléments cellulaires normaux. Six autres myélogrammes ne présentaient pas de caractère particulier. Chez six malades, la ponction au niveau des os atteints s'est montrée positive et nous avons pu déceler, soit au niveau de l'apophyse épineuse vertébrale, soit à l'extrémité supérieure de l'humérus, soit au niveau de l'acromion, l'existence de cellules néoplasiques. Il y a intérêt à tenter ces recherches et ces explorations qui présentent un inocuité complète et qui trancheront le débat sur la nature de l'ostéoporose considérée par certains comme un phénomène indirect, d'origine parathyroïdienne. A notre avis, ces explorations faites d'une manière précoce décéleront la plupart du temps

l'existence de cellules néoplasiques et si, au cours de nécropsies, elles ne sont pas décelées, c'est que bien souvent les géodes ont été déshabitées par les cellules cancéreuses. Nous ajouterons de plus, que les biopsies chirurgicales osseuses que nous avons fait pratiquer au cours des métastases osseuses des cancers se sont toujours montrées positives ; ces dernières récherches sont d'ailleurs plus exceptionnellement pratiquées.

J. Belot. — Il est vraisemblable que ces troubles du métabolisme calcique sont en rapport direct avec le néoplasme ; le fait que l'on ne trouve pas toujours de cellules néoplasiques n'est pas une preuve suffisante pour éliminer cette possibilité, de toutes, la plus rationnelle.

A ce propos, je ferais remarquer que très souvent les zones de décalcification sont bordées de zones hyperdensifiées ; il semble que le calcium ait été chassé au bord de la zone décalcifiée. Cela est surtout net, dans les troubles osseux que provoque le néoplasme de la prostate. Il est à noter, du reste, que les lésions atteignent seulement, pendant un certain temps, les os du bassin, et les dernières vertèbres lombaires, comme si le voisinage de la tumeur primitive en réglait la topographie.

Les métastases osseuses de cancer du sein peuvent au contraire apparaître sur tout le système osseux, sans localisation régionale. Cependant, il faut noter que les localisations vertébrales sont parmi les plus fréquentes et que ce sont généralement les vertèbres dorsales qui sont atteintes.

Quoi qu'il en soit, la dose de rayons X nécessaire à la recalcification des lésions disséminées est très inférieure à celle capable de détruire les éléments néoplasiques en activité ; au contraire, les métastases vertébrales localisées réclament pour disparaître une dose bien plus élevée.

M. Mallet. — Nous connaissons maintenant l'extrême fréquence des métastases osseuses du cancer du sein et d'ailleurs de beaucoup d'autres cancers : rein, prostate et thyroïde, cette dernière métastasant pour ainsi dire toujours.

En deux ans, nous avons relevé au Centre anticancéreux de l'Hôpital Tenon 25 cas de métastases osseuses consécutives à des cancers du sein opérés et non opérés, dont une quinzaine étendue à l'ensemble du squelette. La calcémie qui a été pratiquée sur la plupart de ces malades s'est montrée rarement élevée. Ces mani-

festations métastatiques qui étaient considérées comme exceptionnelles il y a quelques années et faisaient l'objet de communications pour des cas isolés, se sont montrées très fréquentes depuis que l'on radiographie systématiquement les malades atteints de cancers du sein et de la prostate ou ceux qui, après intervention, présentent des phénomènes douloureux légers. La fréquence de ces métastases du squelette a été surtout mise en évidence depuis l'année 1925, à la suite des travaux de Sicard et Coste et, en particulier, des recherches radiographiques de notre collègue Belot ; ces auteurs, non seulement en ont montré la fréquence, mais les variétés et en particulier les formes ostéolytiques et ostéoplastiques qui coexistent parfois même au cours des métastases du cancer du sein, comme nous avons eu l'occasion de l'observer encore récemment.

Tumeur intrinséque de la bronche souche droite traitée avec succés par le radium

PAR

P. JACOB, J. DELARUE et M. GAULTIER

A côté d'un certain nombre de lésions génératrices de sténose bronchique qui, hormis les corps étrangers, n'ont guère d'histoire clinique propre, le cancer broncho-pulmonaire est la cause la plus habituelle des rétrécissements permanents du calibre des grosses bronches. Cette notion bien établie depuis quelques années permet, en pratique, de superposer le diagnostic d'épithélioma à la constatation clinique d'une sténose bronchique ; aussi le cancer broncho-pulmonaire est-il surtout reconnu lorsque les explorations appropriées, sur lesquelles Huguenin et Soulas, Huguenin et Delarue ont particulièrement insisté, permettent de dépister l'oblitération d'une bronche.

Il faut savoir cependant que les cancers ne sont pas les causes exclusives de l'imperméabilité bronchique. A côté de certaines formations rares, fibromes, chondromes, assez facilement identifiables par l'examen endoscopique, il existe tout un groupe de tumeurs endo-bronchiques qui peuvent présenter à la bronchoscopie une image fort semblable à celle d'un cancer, et qui, pourtant, n'ont nullement l'évolution des épithéliomas broncho-pulmonaires. Ces tumeurs présentent des structures assez diverses. Nous croyons que l'on peut retrouver, dans cette variation histologique, l'un des caractères souvent notés en ce qui concerne des tumeurs d'origine glandulaire et que, malgré cette apparente diversité, il s'agit là d'un type anatomo-clinique assez particulier.

La connaissance de ces faits présente un intérêt pratique non négligeable : des exemples assez nombreux en ont été rapportés dans les pays anglo-saxons, et notamment en Amérique ; ils

montrent que de telles néoformations sont accessibles à la thérapeutique, et que celle-ci est susceptible d'entraîner une guérison définitive.

L'observation suivante réalise, croyons-nous, le type même de telles tumeurs.

Mlle H., âgée de 33 ans, est hospitalisée dans le service de l'un de nous, à Saint-Antoine, au début d'août 1938, pour une toux rebelle et de la dyspnée d'effort. L'examen, à cette date, décèle des signes cliniques et radiologiques typiques d'une atélectasie massive du poumon droit. Une ponction pleurale est pratiquée pour vérifier ce diagnostic, elle montre l'existence d'une symphyse de la séreuse. La même opacité homogène de l'hémithorax droit, avec déviation importante de la trachée du côté droit est retrouvée sur un nouveau cliché radiographique le 21 septembre 1938. Le 4 novembre, une nouvelle radiographie montre un éclaircissement du lobe supérieur du poumon droit, l'opacité persistant au lobe inférieur ; au centre de cette opacité de la base se dessine une zone claire, à contour imprécis, semblant se prolonger avec la bronche droite. L'injection intra-trachéale de lipiodol révèle que la bronche souche droite est complètement oblitérée, réalisant une image typique d'amputation bronchique ; cette sténose siège au niveau de la naissance de la bronche lobaire supérieure qui est injectée par le lipiodol (fig. 1).

Ce syndrome persistant de sténose bronchique paraissait bien en faveur d'un diagnostic de cancer, contre lequel plaidaient cependant tout d'abord le jeune âge de la malade, et, surtout, la longue évolution de la maladie.

On apprenait, en effet, que cette jeune femme, sujet de petite stature et pesant 47 kgr., toussait presque continuellement depuis une pneumopathie aiguë survenue à l'âge de 13 ans. En 1932, l'apparition de dyspnée nécessita une hospitalisation temporaire, mais une radiographie du thorax se montra négative. C'est depuis 1935 que les symptômes fonctionnels ont pris toute leur acuité. La toux revêt un caractère pénible, survenant par quintes coqueluchoïdes. Des crises de dyspnée asthmatiforme sont également fréquentes. Ce fond chronique est émaillé de poussées fébriles irrégulières. L'expectoration est peu abondante, une seule fois striée de sang, en mars 1938. De nombreux séjours, tant dans les hôpitaux que dans les préventoriums, jalonnent l'histoire clinique des trois dernières années. La malade semble avoir été considérée tour à tour comme atteinte de syphilis pulmonaire, sur la foi d'une réaction de Bordet-Wassermann positive en 1935, mais constamment négative depuis, et comme une tuberculeuse en dépit de l'absence constante du bacille de Koch dans l'expectoration.

Ce long passé pulmonaire ancien, avec une aggravation nette des manifestations fonctionnelles trois ans auparavant, n'aurait rien de bien caractéristique si nous n'avions pu nous procurer des clichés radiologiques remontant à deux ans. Une radiographie de septembre 1936 montre une opacité peu dense de la base droite. Mais, dès cette date, la bronchographie lipiodolée permettait de reconnaître l'exis-

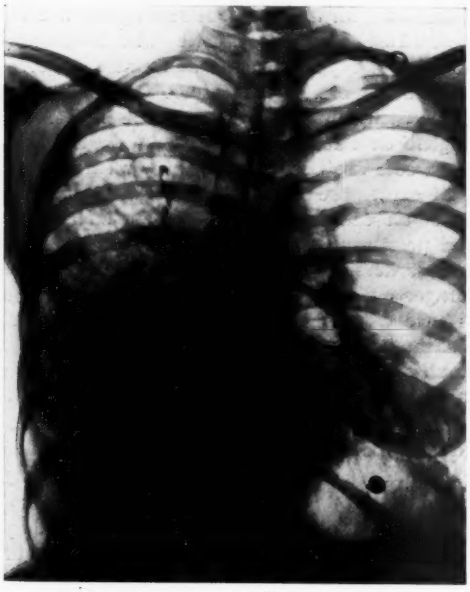

FIG. 1. — Exploration lipiodolée montrant une sténose complète de la bronche souche droite après l'origine de la bronche lobaire supérieure.

tence d'un obstacle bronchique : l'huile iodée pénétrait dans les bronches moyennes et inférieures, mais il existait entre les deux portions injectées une région imperméable.

Si le début clinique exact de l'affection ne peut être précisé, l'existence d'un obstacle bronchique datant de plus de deux ans et n'ayant cependant eu qu'un faible retentissement sur l'état général était peu en faveur de la nature maligne de la sténose.

Cependant, la bronchoscopie devait nous montrer dans la bronche souche droite, à 4 centimètres de l'éperon trachéal, une tumeur hémisphérique bourgeonnante, à implantation postérieure, saignant

avec la plus grande facilité. La bronche présente, par ailleurs, une coloration rosée normale, mais elle est immobile, a perdu ses mouvements physiologiques habituels d'expansion et de contraction.

Déjà, sur le caractère de cette tumeur à l'endoscopie, une pneumec-

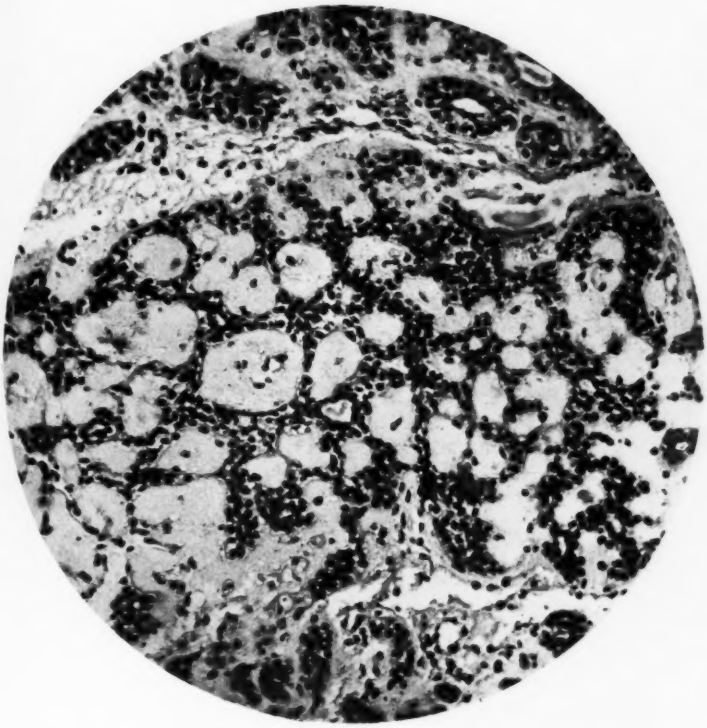

Fig. 2. — Aspect histologique de la tumeur. Association de bourgeons épithéliaux pleins et de formations de type canaliculaire. Aspect cylindromateux abondamment représenté.

tomie était envisagée, lorsque l'examen histologique vint nous montrer qu'il ne s'agissait pas d'un épithélioma bronchique.

L'étude microscopique du fragment prélevé par bronchoscopie révèle en effet que la tumeur ne réalise nullement la structure d'un épithélioma bronchique commun. Elle est formée par des éléments

cellulaires de petite taille, arrondis ou cubiques, rétractés, très chromophiles, qui sont disposés en travées grêles dessinant, dans l'ensemble de la préparation un réseau à mailles plus ou moins larges (fig. 2). Ces travées sont souvent formées par deux cellules de front

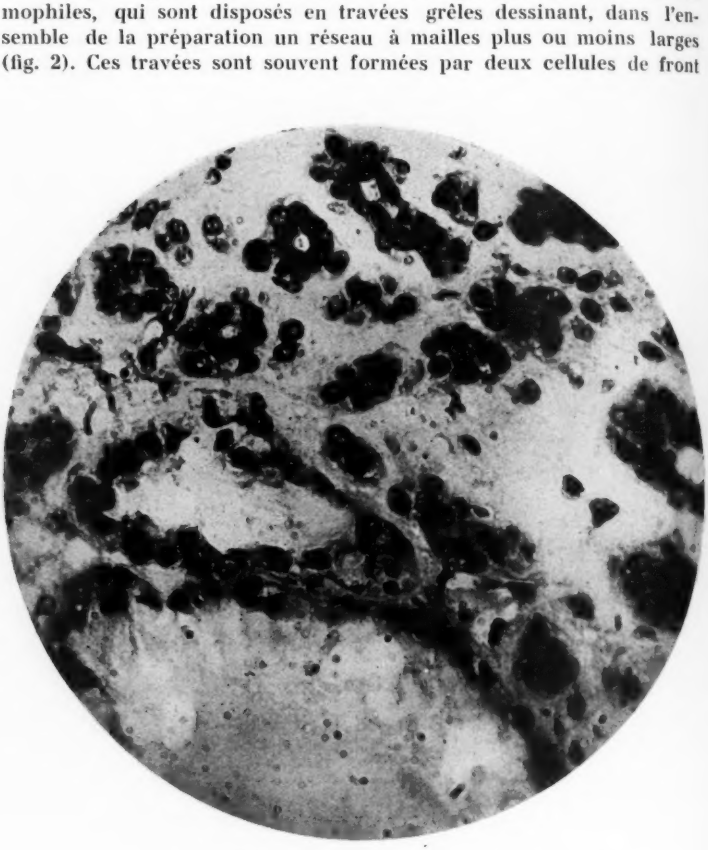

FIG. 3. — Formations acino-canaliculaires ébauchées dans un stroma mucoïde.

entre lesquelles, de place en place, apparaît un espace clair, qui forme l'ébauche d'un groupement acino-canaliculaire (fig. 3). En certaines régions, les formations pseudo-canaliculaires sont particulièrement nombreuses et se montrent centrées par une cavité plus large ; les cellules qui bordent celle-ci gardent toujours une forme cubique à noyau central. Tous ces éléments épithéliaux sont disposés dans un

stroma qui, mucoïde en quelques rares points, est hyalin dans l'ensemble uniformément, mais faiblement colorable par le bleu d'aniline.

On retrouve, dans cette structure, l'une des images que l'on est

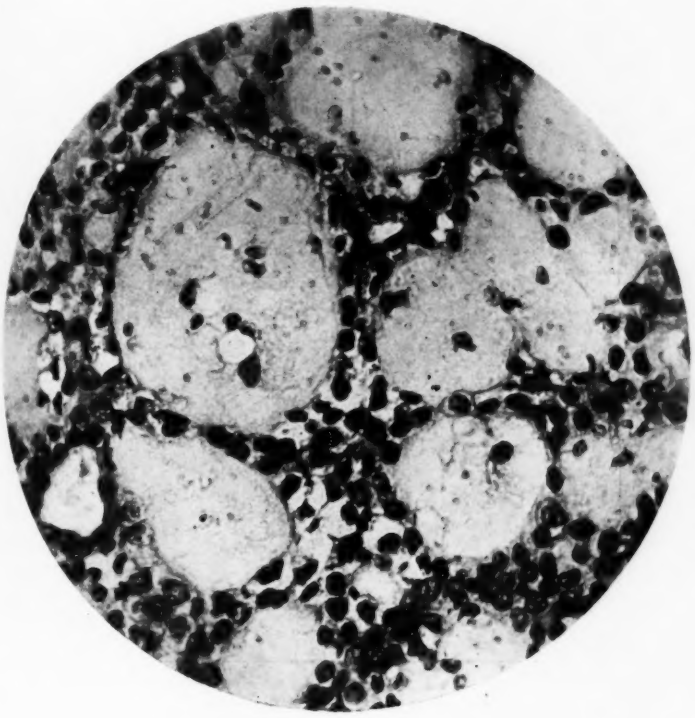

FIG. 4. — Aspect cylindromateux typique. Stroma hyalin.

habitué à rencontrer dans les tumeurs dites « mixtes » des glandes salivaires. A cause des quelques cavités qu'on y observe et de la disposition des éléments du stroma, le nom de cylindrome est celui qui semble s'appliquer le mieux à une telle tumeur. L'aspect cylindromateux est en effet le plus fréquemment réalisé, avec un stroma mucoïde et surtout hyalin (fig. 4).

Les colorations au muci-carmin n'ont montré, dans les éléments

cellulaires tumoraux, aucun produit de sécrétion muci-carminophile. Les imprégnations argentiques par la méthode de Fontana n'ont pas révélé de granulations argentaffines.

Cette étude histologique nous fit abandonner notre premier dessein d'intervention chirurgicale et la malade entra à l'Institut du Cancer

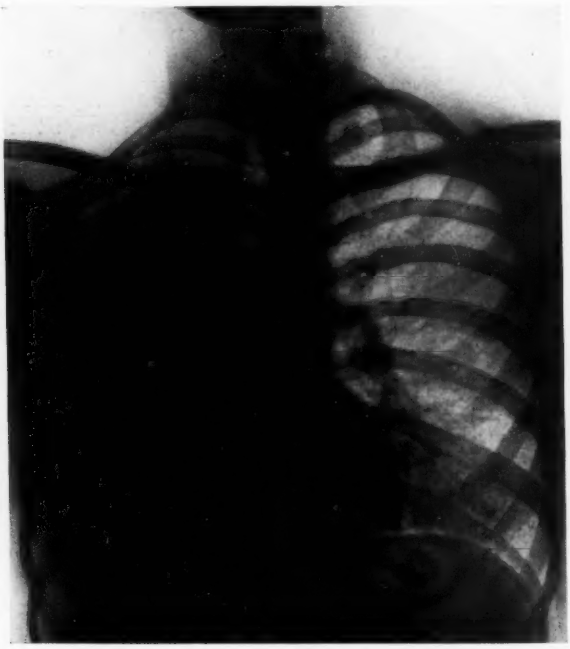

FIG. 5. — Radiographie prise pendant l'application de radium. Noter la présence de l'aiguille radifère dans le prolongement de la clarté trachéale déviée à droite.

le 23 novembre 1938 pour y subir l'application intra-bronchique de radium que nous nous proposions de pratiquer chez elle. Après un traitement préparatoire sédatif, une nouvelle bronchoscopie est pratiquée le 28 novembre par le Docteur P. Huët. Une aiguille radifère de 2 milligrammes, longue, est introduite dans l'axe de la bronche souche droite et est implantée en totalité dans la tumeur. L'aiguille est maintenue en place avec un contrôle radiologique quotidien (fig. 5) pendant 10 jours, soit une dose totale de radium de 3 mcᵹ 60. Les

suites opératoires sont simples. Quelques heures après la bronchoscopie, cependant, survient une toux intense, tenace, accompagnée de vomissements et de nausées presque incessants ; ces phénomènes sont dus sans nul doute aux réflexes nauséeux et tussigènes provoqués dans le pharynx par le fil de soie retenant l'aiguille. Une injection

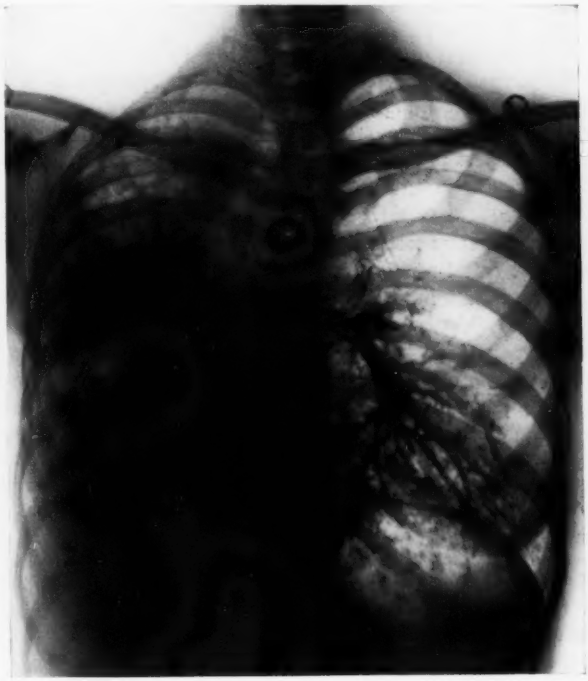

Fig. 6. — Bronchographie lipiodolée faite un mois après la radiumthérapie. Perméabilité bronchique rétablie. Importantes modifications pulmonaires, séquelles de la sténose bronchique longtemps maintenue.

quotidienne de plusieurs centigrammes de morphine est rendue nécessaire pour calmer ces manifestations pénibles. La température, normale pendant les trois jours qui ont suivi la bronchoscopie, s'élève brusquement le 4e jour à 39°5, ne cesse d'osciller entre 38 et 40 jusqu'au 7 décembre. A cette date, la fièvre s'atténue progressivement et la température redevient normale le 21 décembre. Dès l'ablation de l'aiguille de radium survient une expectoration purulente très abon-

dante qui s'atténue parallèlement à la fièvre, en même temps que l'état général s'améliore notablement. Dès cette date, nous avons pu noter la réapparition du murmure vésiculaire dans tout le champ pulmonaire droit jusque-là presque complètement silencieux à l'auscultation, et une nouvelle injection intra-trachéale de lipiodol, faite à la fin de janvier 1939, montre que la bronche a retrouvé une perméabilité normale (fig. 6). Elle aboutit dans une cavité assez volumineuse qui centre le lobe inférieur droit encore opaque ; les altérations graves de structure de ce poumon droit ne s'expliquent que trop par la longue persistance de la sténose bronchique que nous venions de supprimer grâce à l'application de radium.

Aujourd'hui, près de quatre mois après l'institution du traitement, la malade a repris plusieurs kilos et se trouve considérablement améliorée.

Nous ne pouvons nous empêcher de rapprocher cette observation de celle que l'un de nous avait rapportée ici même en 1935 avec Maurice Lallemant.

Il s'agissait d'un homme de 42 ans, chez lequel des manifestations cliniques et radiologiques que nous avions attribuées à une atélectasie partielle du poumon droit, nous avaient conduits à pratiquer une exploration lipiodolée des bronches. Sur la constatation d'une image d'amputation de la bronche souche, nous avions pratiqué une bronchoscopie qui nous avait révélé l'existence d'une tumeur endo-bronchique pourvue de caractères identiques à ceux que nous avons observés dans l'observation de Mlle H. Après application de radium intra-bronchique, nous avions pu constater que la perméabilité de la bronche était redevenue complète. Le malade, suivi régulièrement depuis quatre ans, ne présente plus aucun trouble et a repris des occupations professionnelles normales.

Malheureusement, pour des raisons purement techniques, il nous avait été impossible d'obtenir dans ce cas un contrôle histologique de la tumeur que nous avions constatée par voie endoscopique et nous n'avions pu, en rapportant cette observation, que formuler des hypothèses sur la cause de la sténose. Nous croyons aujourd'hui pouvoir rapprocher l'un de l'autre ces deux cas dont l'évolution n'est différente que parce que, dans l'observation de Mlle H., la sténose, longtemps persistante, a eu le temps d'entraîner des dégâts pulmonaires graves, tandis qu'elle a été de courte durée dans l'observation que nous avions faite avec M. Lallemant et que le parenchyme pulmonaire a pu retrouver une intégrité à peu près absolue après le traitement.

Dans nos deux observations, la tumeur siégeait sur la bronche

droite, immédiatement après l'émergence de la bronche lobaire supérieure. Les symptômes réalisés étaient ceux d'une atélectasie pulmonaire massive ou partielle provoquée par une sténose bronchique. Rien, si ce n'est la durée des accidents dans la première observation, ne permettait, dans aucun des deux cas, d'écarter l'hypothèse d'une tumeur maligne ; ce diagnostic était encore confirmé par l'aspect endoscopique de la tumeur. L'intérêt pratique de la connaissance de ces tumeurs réside surtout dans ce fait que, malgré les grandes analogies qu'elles présentent avec l'épithélioma bronchique, elles sont susceptibles de guérison par la curiethérapie simple, comme ce fut le cas dans nos deux observations.

Les faits dont nous relatons ici un exemple typique semblent n'être pas tout à fait exceptionnels. On ne retrouve certes dans la littérature française aucune observation semblable, sinon celle d'une tumeur mixte de la trachée rapportée par Berger, en 1932, tumeur révélée par une hémoptysie et extirpée avec succès après incision trachéale sous-glottique. Mais la littérature étrangère s'avère plus riche. C'est ainsi qu'une statistique récente due à Hamperl, en Allemagne, dénombre 22 tumeurs bronchiques ayant des caractères histologiques très analogues à ceux de la tumeur que nous avons observée. Ce sont là des faits purement anatomo-pathologiques, découverts à l'autopsie de sujets morts de suppuration bronchique ou pulmonaire dont la sténose du conduit aérien était responsable (1).

Dans les pays anglo-saxons, où la bronchoscopie est un examen plus couramment utilisé, les observations, non plus seulement nécropsiques, mais cliniques de pareilles tumeurs traitées avec succès, ne sont pas rares. D'après Kramer et Som, Morlock et Pinchin, ces tumeurs représenteraient 6 % des tumeurs bronchiques. L'ablation simple, avec électrocoagulation, suffirait pour rétablir la perméabilité bronchique et pour prévenir les complications de suppuration secondaire. Pour notre part, nous estimons que la curiethérapie est sans doute le traitement rationnel de ces tumeurs bénignes d'origine bronchique, si nous nous basons, non seulement sur nos propres observations, mais encore sur les cas de tumeurs de structure analogue que nous avons pu

(1) A ces faits s'ajoutent l'observation publiée en 1925 par MM. Caussade, J. Surmont et Lacapère, et celle d'une véritable « tumeur mixte » bronchique rapportée récemment par M. Levrat.

observer dans d'autres régions et voir traiter par une application locale de radium. Ces tumeurs sont plus fréquentes peut-être que ne le laisserait penser la littérature actuelle ; elles comprennent, sans nul doute, le plus grand nombre, sinon la totalité des cas de tumeurs « malignes » guéries par le radium endo-bronchique qui ont pu être rapportées par les auteurs anglo-saxons.

Il n'est pas douteux qu'il soit nécessaire de dépister précocement de telles tumeurs. On se rappellera que des hémoptysies à répétition en sont l'habituelle manifestation précoce et que, en l'absence de toute tuberculose, ce saignement fréquent pourra conduire, chez des sujets jeunes, aux explorations appropriées capables de dépister une sténose bronchique. C'est seulement un prélèvement biopsique qui permettra d'affirmer la véritable nature de ces tumeurs, d'éliminer l'hypothèse d'un épithélioma, et ainsi de porter son choix sur le traitement approprié qui ne sera jamais l'extirpation chirurgicale, lobaire ou pulmonaire totale.

S'il est nécessaire que ces tumeurs soient reconnues et traitées précocement, c'est que, malgré leur très lente évolution et leur caractère peu extensif, elles peuvent être cliniquement malignes, en raison des conséquences graves que peut avoir, pour le parenchyme pulmonaire, la persistance longue de l'oblitération d'une et de Levrat mettent en évidence la fréquence et la gravité des phénomènes de suppuration pulmonaire dont elles sont la cause. C'est la longue persistance de la sténose qui vient assombrir le pronostic dans notre observation la plus récente : bien que la perméabilité de la bronche souche droite ait pu être rétablie, les lésions pulmonaires irréductibles qui se trouvent aujourd'hui créées nous laissent craindre pour l'avenir de graves complications.

L'intérêt pratique de ces tumeurs bronchiques non cancéreuses se double d'un intérêt doctrinal. Déjà, en 1922, l'observation de L. Berger, que rapportait A. Herrenschmidt, soulignait l'importante signification du développement, aux dépens des glandes de la muqueuse trachéale, d'une tumeur dont la structure était en tous points comparable à celle des tumeurs dites « mixtes » des glandes salivaires. Elle permettait de rejeter formellement les doctrines d'après lesquelles celles-ci étaient des tumeurs multitissulaires. Le cas que nous avons étudié nous a permis de retrouver une structure, un aspect cylindromateux qui est l'un

des plus fréquemment rencontré dans les mêmes tumeurs des glandes salivaires. Les tumeurs endo-bronchiques étudiées, tant en Allemagne par Hamperl qu'en Amérique, par Jackson et Konzelmann notamment, présentent une diversité de structure telle que des appellations nombreuses ont pu être données à ces néoformations. Les noms de carcinoïdes, d'adénomes, de cylindromes, de tumeurs mixtes, expriment des structures dont la dissemblance se superpose aux aspects divers réalisés par les tumeurs des glandes salivaires dénommées « tumeurs mixtes ». Ce fait est l'un des meilleurs arguments, à notre avis, qui plaide en faveur de l'origine glandulaire, bronchique de ces tumeurs, comme il fournit réciproquement un argument décisif pour rejeter l'origine dysembryoplasique de ces tumeurs d'origine soi-disant multi-tissulaire.

Il n'est pas certain pourtant qu'il ne puisse exister d'authentiques dysembryomes bronchiques qui, par certains côtés, peuvent présenter quelques caractères des formations qui nous occupent. Ces faits sont à rapprocher, sans nul doute, des formations groupées par Albrecht sous le nom de « hamartomes » ; ils ont d'ailleurs une évolution tout à fait différente : ainsi en est-il des cas rapportés par Wornack et Graham qui concernent des néoformations développées certes à l'intérieur de la lumière bronchique, mais prenant une extension parfois considérable en dehors de la bronche, refoulant les poumons dont elles peuvent occuper tout un lobe.

Les tumeurs strictement endo-bronchiques et limitées dont notre observation réalise un exemple typique sont caractérisées par l'absence d'envahissement des tissus voisins, l'absence de métastase : elles constituent bien ces tumeurs lentement évolutives, longtemps bénignes anatomiquement, dont M. Leroux a montré, à propos des tumeurs des glandes salivaires, qu'elles n'étaient que des épithéliomas d'un type très particulier, tenant de leur structure histologique remaniée, les propriétés évolutives qui les caractérisent.

Bibliographie

BERGER (L.). — Une tumeur mixte intra-trachéale (Rapporteur : A. Herrenschmidt). *Bull. de l'Ass. franç. pour l'étude du Cancer*, 1922, t. XI, p. 629-639.

DELARUE (J.) et LALLEMANT (M.). — A propos d'une sténose bronchique. *Bull. de l'Assoc. franç. pour l'étude du Cancer*, 1935, t. XXIV, n° 3.

EDWARDS (T. A.) et TAYLOR. — *British J. Surgery*, 1938, t. XXV, p. 487.

GEIPEL (P.). — Zur Kenntnis der gutartigen Bronchialtumoren. *Frankfurt. Z. f. Path.*, 1931, t. XLII, p. 516.

HAMPERL (H.). — Ueber gutartige Bronchialtumoren (Cylindroma und Carcinoïde). *Virch. Arch. f. Path. Anat.*, 1937, t. 300, p. 46-88.

JACKSON (Lawrence-Chevallier) et KONZELMANN. — Bronchial Tumors with special reference to so called Bronchial adenoma. *Laryngology*, 1935.

KERNAN. — Treatment of serie of cases of so called carcinoïd Tumors of the Bronchi by diathermy : a report of ten cases. *Ann. otol. Rhin. and Lar.*, 1935, t. XLIV, p. 1167-1191.

KRAMER (R.). — Adenoma of Bronchus. *Ann. otol. Rhin. and Lar.*, 1930, t. XXXIX, p. 689.

KRAMER et SOM. — Further study of adenoma of the Bronchi. *Ann. otol. Rhin. and Lar.*, 1935, t. XLIV, p. 862.

LEVRAT (M.). — *Lyon Médical*, 1938, II, p. 230.

MORLOCK et PINCHIN. — Benign Neoplasms of the Bronchus with records of nine cases. *Brit. Med. J.*, 1935, t. II, p. 332.

REISNER (D.). — Intrabronchial polypoid adenoma. *Arch. Surg.*, 1928, t. XVI, p. 1201.

WESSLER (H.) et RABIN (C.-B.). — Benign Tumors of the Bronchus. *Amer. J. Med. Sc.*, 1932, t. CLXXXIII, p. 164.

WORNACK (N.) et GRAHAM (E.). — Mixed Tumors of the Lung so called Bronchial or Pulmonary adenoma. *Arch. of Pathol.*, 1938, t. XXVI, n° 1, p. 165-206.

(*Travail du service du Dr P. Jacob, à l'Hôpital Saint-Antoine et de l'Institut du Cancer*).

Tumeur sacro-coccygienne (angiomyome peut-être malin) chez un nouveau-né

Discussions des indications thérapeutiques

PAR

DIGONNET, René HUGUENIN et Pierre FEYEL

Les tumeurs des tout petits soulèvent presque toujours un double problème : appréciation de leur malignité, discussion de la thérapeutique à mettre en œuvre.

A priori, ces deux notions sont connexes et pourtant moins simplement qu'il ne le paraît de prime abord.

En effet, et ce nouveau cas en est un exemple, la complexité de structure de la tumeur, d'autant plus grande que l'enfant est petit, rend son interprétation histologique malaisée. Toujours, ou presque, il s'agit de tumeurs très polymorphes, dont l'architecture est en rapport avec l'origine dysembryoplasique de la néoplasie. Or, une telle génèse permet de concevoir que la tumeur soit envahissante, mal limitée bien entendu. Sa prolifération, habituellement assez intense, explique à elle seule l'abondance des mitoses et des atypies cellulaires. Mais sont-ce là les signes certains de la malignité ? L'absence de récidive, de métastases, plaiderait peut-être à l'encontre. Encore ces seuls critères portent-ils en eux-mêmes leur faiblesse, dans les cas de lésions traitées ; ou ce serait alors la négation de toute efficacité thérapeutique. L'expérience montre précisément que, dans des cas de tumeurs certainement malignes, chez les tout petits, la thérapeutique peut être utilement agissante.

Ainsi, cancer ou pas cancer dans ces tumeurs « embryonnaires », la question reste souvent pendante. Si grand soit l'inté-

rêt de ce qu'elle soit tranchée, il ne reste pas moins que le clinicien doit, pour agir au mieux, ce nous semble, admettre toujours que la tumeur pourrait bien être maligne.

Cette première notion admise, une thérapeutique complexe et de grande envergure doit s'ensuivre. Et voici que, fait crucial pour notre point de vue, cette thérapeutique trouve aussi bien son application, que le dysembryome soit ou non malin.

En effet, nous résumons pour l'heure ce traitement en : « exérèse de la tumeur, suivie d'irradiation, plus un traitement général, qui nous semble particulièrement utile, dans la pensée que l'ablation chirurgicale a grand'chance d'être insuffisante ». Or, cette réserve s'applique aussi bien à la malignité vraie qu'à la dysembryoplasie de source profonde et de limites imprécises. De même que nous voyons souvent récidiver les fibromes envahissants, qui ne sont point cancer, parce que persiste la matrice, fréquemment méconnue par le bistouri, si l'on ne détruit celle-ci par les radiations, de même l'irradiation post-chirurgicale pourra agir sur ce qu'il peut persister d'éléments embryonnaires désaxés. Ainsi, quelle que soit, au fond, l'interprétation dogmatique, la conduite à tenir paraît la même.

Cette conduite est-elle possible et réalisable sans dommage dans un organisme aussi frêle en apparence qu'un tout petit et mieux encore qu'un nouveau-né ? Il y a longtemps que les chirurgiens savent la résistance à l'intervention des organismes jeunes et Rocher (3) y insistait, à semblable propos, en 1929. Mais on eût pu penser qu'il n'en était pas de même pour les radiations. Or, l'expérience a montré à l'un de nous qu'on pourrait presque soutenir, sans paradoxe, que les petits tolèrent, avec une quasi-désinvolture de leur organisme, des doses importantes de rayons de Roentgen ou de Curie, beaucoup mieux en tout cas que les adultes. Ce n'est pas ici le lieu de discuter, ce qui sera fait prochainement, sur les incidents ultérieurs possibles. Nous nous bornons à fournir un exemple, intéressant à cause de sa rareté, des décisions thérapeutiques que doivent savoir prendre, sans tergiverser, le pédiatre, l'accoucheur ou le carcinologue.

L'enfant N. Elias (observation 170 de la Maternité de l'Hôtel-Dieu 1938 et 22.894 de l'Institut du Cancer), naît à terme le 4 février 1938, à 19 heures 30. L'accouchement est spontané chez une secondipare et d'une durée de 14 heures 15.

L'enfant, un garçon, pèse 3 kgr. 350 et le placenta 600 grammes.

Cet enfant présente (fig. 1) une tumeur ovoïde sacrée et fessière,

latéralisée du côté gauche, mais comblant un peu du sillon interfessier. Elle a le volume d'une grosse orange. Elle est recouverte d'une peau non ulcérée, mais de coloration violacée et sillonnée de petites veines variqueuses, surtout turgescentes à la périphérie de la tumeur.

Quelques heures après la naissance, la partie centrale de la tuméfaction devient jaunâtre, noirâtre, et paraît en voie de se sphacéler

FIG. 1

rapidement. Aussi l'un de nous juge-t-il nécessaire de réaliser une exérèse immédiate avant que la masse ne se soit ouverte en dehors.

L'intervention est pratiquée à la 22e heure, sans aucune anesthésie (Digonnet) : la tumeur est circonscrite par une incision elliptique à grand axe oblique en bas et en dehors. Elle est réséquée progressivement de la partie externe vers la partie interne, et, fait intéressant, une sorte de clivage paraît relativement facile à trouver. En réalité, il n'existe pas de capsule et la tumeur tient en profondeur aux muscles fessiers, mais sans pourtant qu'il y ait de traînées envahissantes d'un tissu d'aspect différent dans le muscle. Après hémostase soigneuse, on capitonne la loge et on suture la peau. Au cours de l'opération et malgré les précautions, une sorte de poche kystique s'est rompue qui laisse échapper un liquide jaunâtre. Ce volume de liquide mis à part, le poids de la tumeur enlevée est de 100 grammes.

Sauf une petite désunion, les suites opératoires ont été très simples. Au niveau de cette désunion sont apparus de petits bourgeons qui n'étaient sans doute que des bourgeons charnus, mais dont la consistance indurée, la réapparition rapide pouvaient sembler d'autant plus suspects que l'histologie de la tumeur décelait immédiatement un tissu richement proliférant. Cette double circonstance, chez ce tout-petit de 1 mois, nous conduisit à décider, pour les raisons que nous avons dites tout à l'heure, une irradiation complémentaire, considérée

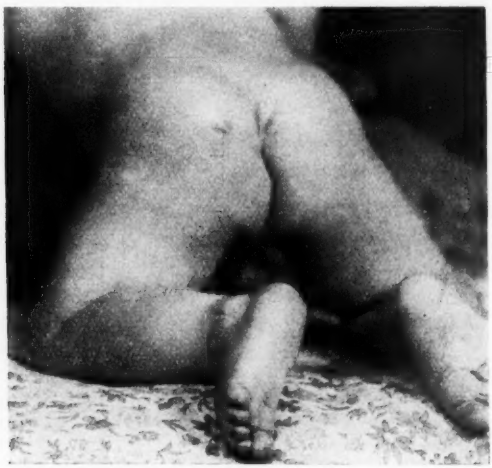

FIG. 2

comme traitement d'une continuation évolutive possible, que la tumeur soit maligne ou simplement dysembryoplasique.

Etant donné le jeune âge du malade, Mme le Docteur S. Laborde réalise une curiethérapie discontinue. L'irradiation est faite à courte distance, à 2 cm., puisqu'il n'y a pas, semble-t-il, d'infiltration profonde, par le moyen d'un appareil de cire, avec trois tubes de 5 mmgr. de radium-élément (filtration de 1 mm. 5 de platine), ces trois tubes étant disposés de façon à irradier toute la cicatrice. L'appareil est mis en place une heure, puis deux heures par jour, jusqu'à un total de 30 heures d'irradiation en 18 jours.

Ce traitement fut parfaitement bien supporté, sans le plus minime incident. L'enfant suivi à plusieurs reprises croît à merveille, il a actuellement un an. Mis à part une cicatrice un peu rétractile, il a

toutes les caractéristiques d'un enfant de son âge et paraît en excellente santé (fig. 2).

Le diagnostic histologique d'une telle tumeur ne s'avère pas simple, comme nous le faisions prévoir en exorde. Sa complexité est telle que nous avons longtemps hésité. Bornons-nous à poser, pour l'heure, qu'il s'agit d'un angio-myome d'interprétation assez compliquée, mais pleine d'intérêt, peut-être malin, sans qu'on en puisse dire davantage. Cette tumeur si curieuse paraît s'apparenter aux glomus de la glande de Luschka, étudiés par Azelais et Peyron, et nous nous proposons, avec notre ami Oberling, d'en parler à une séance prochaine, du point de vue histopathologie, génèse et classification.

Pour aujourd'hui, c'est uniquement aux pédiatres que nous voulons nous adresser.

L'expérience d'un établissement spécialisé comme l'Institut du Cancer nous a montré que trop souvent des tumeurs de tout petits étaient abandonnées, pour longtemps ou pour toujours, sous ce prétexte du jeune âge du malade. C'est une erreur et sans paradoxe aucun, il nous semble que l'on doive soutenir le contraire.

Fort heureusement, ces tumeurs ne sont pas très nombreuses ; Calbert rapporte qu'il ne rencontra qu'une seule de ces tumeurs coccygiennes sur 34.582 accouchements. Mais ce que nous disons des tumeurs sacro-coccygiennes s'applique à celles d'autres localisations.

Bien sûr, des médecins n'ont pas hésité à intervenir sur l'heure. Ainsi le petit malade de Gonnet (1), de Lyon, fut opéré 13 heures après la naissance, celui de Rocher (3) à la 24e heure. Par contre, la fillette de Morris (2), atteinte d'un tératome sacro-coccygien dès sa naissance, ne fut opérée qu'à l'âge de 4 ans.

Sans doute, les néoformations de la région sacro-coccygienne n'ont pas toutes la même structure, mais il ne nous semble pas que ce soit là un argument capable de modifier les directives thérapeutiques. Ainsi avons-nous vu récemment, avec notre ami Marcel Fèvre, un exemple qui confirme la nécessité de ne pas attendre.

Chez un enfant, existait dès la naissance une toute petite tumeur qui aurait été, à cette époque, parfaitement mobile ; elle ne fut enlevée qu'au 8e mois et ce tératome organoïde très complexe ne semblait pas devoir être considéré comme malin,

encore qu'une zone fût peut-être un peu suspecte. En tout cas, une récidive rapide et indiscutablement maligne vint confirmer pour nous que l'on eût bien dû, pour donner à ce malade le maximum de chance, intervenir dès les premières heures, comme dans le cas présent. Car, en somme, le problème est toujours le même. Qu'il y ait malignité immédiate ou « dégénérescence » maligne, comme l'on dit volontiers, au cours de l'évolution, il importe de supprimer au plus tôt la lésion initiale. Que celle-ci soit un simple dysembryome, il est bien évident encore que mieux vaut la faire disparaître au stade où elle est encore limitée, où son extension ne risque pas d'avoir déterminé des perturbations, même simplement mécaniques, irréversibles.

Aussi, et c'est là le point crucial de notre intervention à cette tribune, notre conception s'oppose à la coutume. On temporise volontiers sous ce prétexte que l'enfant est tout jeune. C'est précisément ce qu'il ne faut pas faire, et d'abord pour les raisons que nous venons de dire.

Mais pas seulement pour celles-là, pour d'autres aussi, à ce qu'il nous semble : c'est que la thérapeutique sera d'autant plus facile et plus agissante que la tumeur est prise à son stade initial ; c'est encore que l'enfant supporte chirurgie et radiations presque mieux dans ses premiers jours qu'à un âge plus avancé.

(1) GONNET, MARTIN (J.-F.) et PONZET. — Tumeur sacro-coccygienne du nouveau-né (Soc. Obst. et Gyn. de Lyon, 12 mars 1934). *Bull. Soc. Gyn. et Obst. Paris*, oct. 1934, n° 8, p. 531-534.

(2) MORRIS (A. Kenneth). — Sacrococcygial teratoma. *Amer. J. Surg.*, New-York, août 1936, 33, n° 2, p. 285-286.

(3) ROCHER (H.-L.), BONNARD (A.) et GUÉRIN (R.). — Volumineuse tumeur sacro-coccygienne : extirpation à la vingt-quatrième heure de la vie. Guérison. Examen anatomo-pathologique. *Bull. Mém. Soc. nat. chirurgie Paris*, 2 février 1929, 55, n° 3, p. 100-104.

Travail de la Maternité de l'Hôtel-Dieu et de l'Institut du Cancer de l'Université de Paris (Directeur : Recteur G. Roussy).

Sur trois cas de tumeurs à cellules granuleuses de la cavité buccale

PAR

R. LEROUX et J. DELARUE

Sous les noms de « myomes myoblastiques » de « rhabdomyomes », de « rhabdomyomes granulo-cellulaires », Abrikossoff, puis Geoffroy-Keynes, puis A. Diss ont respectivement décrit des formations sans nul doute identiques, morphologiquement, tout au moins. Ce sont des tumeurs presque toujours localisées sous la muqueuse de la cavité buccale et particulièrement de la langue ; elles sont constituées par de larges cellules claires et granuleuses disposées en nappe homogène dans la sous-muqueuse, au contact immédiat de l'épithélium superficiellement, et en rapport étroit en profondeur avec les fibres musculaires striées.

Depuis les études initiales qu'en ont faites Abrikossoff en 1926 et Diss en 1927, ces curieuses tumeurs s'avèrent non exceptionnelles. Dès 1929, dans une revue générale consacrée aux rhabdomyomes, J. Montpellier en dénombrait 16 cas publiés, non compris « les prétendus xanthomes » de la langue qui, pour lui, ne sont sans doute pas autre chose que des rhabdomyomes granuleux. Cette documentation s'est beaucoup enrichie au cours de ces dernières années dans tous les pays. En France même, aux deux observations rapportées par A. Diss, s'ajoutent celles de Jaulin et Grandclaude, de Gander, les quatre cas récents de J. Ducuing, L. Ducuing et Bassal, qui comptent parmi les plus typiques.

A quelques exceptions près, dont A. Roffo notamment, on admet généralement que les formations qui nous occupent résultent d'une prolifération *tumorale* d'éléments musculaires striés préalablement modifiés. Mais, si la quasi-unanimité semble faite sur

la nature et sur l'origine de ces tumeurs, leur histogénèse est l'objet de divergences d'opinion réflétées par les appellations différentes qui leur sont appliquées. Tous les auteurs s'accordent d'ailleurs à reconnaître la difficulté d'interprétation de l'histogénèse du « rhabdomyome granulo-cellulaire » qui, dans les connaissances acquises sur le développement des tumeurs en général, paraît représenter un fait probablement unique, en désaccord avec la plupart des données de l'histo-physiologie et de l'histo-pathologie.

L'étude que nous venons de faire de trois cas morphologiquement typiques de ces tumeurs dénommées rhabdomyomes granulo-cellulaires a pu nous fournir quelques arguments capables, croyons-nous, de modifier l'interprétation généralement adoptée aujourd'hui à leur sujet.

Notre *première observation* concerne un homme de 37 ans, qui avait déjà consulté en 1932 à l'Institut du Cancer pour des troubles gastriques sans gravité, rapidement amendés sous l'effet du traitement prescrit à ce moment. Il revient nous trouver, au début de janvier 1938, parce qu'il présente une petite tumeur sur le dos de la langue. Le malade a constaté, il y a trois mois, l'apparition d'un petit « point blanc » qui s'est peu à peu étendu. Actuellement, c'est une « pastille » aplatie, de 1 cm. 5 de diamètre et de 3 millimètres d'épaisseur environ, siégeant sur le dos de la langue, en avant du V lingual, dans la région paramédiane droite, au contact même du sillon médian qui est en partie effacé. Cette tuméfaction ne détermine qu'une gêne minime et ne limite en rien les mouvements de la langue. Elle est absolument indolore à la palpation, et présente une consistance ferme, un peu différente de celle des parties environnantes, mais non indurée. La surface en est plane, très légèrement opalescente. La muqueuse adjacente est légèrement saburrale et les papilles linguales sont très développées, fait que nous attribuons aux troubles digestifs et à l'infection dentaire importante notée chez notre malade.

L'examen ne révèle, par ailleurs, aucune adénopathie notable. Pas de signes cliniques, ni sérologiques de syphilis.

En présence de cet aspect, nous décidons, avec R. Huguenin, l'extirpation chirurgicale totale de la tumeur.

L'étude histologique de celle-ci, faite par Maurice Perrot, permet de constater qu'elle réalise l'aspect typique du « rhabdomyome granulo-cellulaire » (fig. 1). La partie la plus importante de la tumeur est en effet formée par de larges plages homogènes de volumineuses

cellules claires, allongées, « à bouts arrondis », arrondies ou polygonales sur les sections transversales, séparées parfois par de fines fibrilles conjonctives qui précisent leurs limites. Ces éléments contiennent généralement de deux à quatre noyaux centraux, très chromo-

FIG. 1. — Vue d'ensemble d'une partie de la tumeur à un faible grossissement. Les cellules claires granuleuses environnent les formations épithéliomateuses malpighiennes. (Obs. 1).

philes, homogènes, à contour souvent anguleux. Nulle part ne s'observent de figures de mitoses. Le cytoplasme est parsemé de granulations d'aspect variable. Les unes, très peu nombreuses, franchement acidophiles et compactes, sont entourées d'une auréole claire. Les autres, qui sont la très grande majorité, sont faiblement colorées par

les colorants acides ; elles paraissent distribuées d'une manière assez homogène dans le corps cellulaire ; leur faible colorabilité rend malaisée l'étude de leurs dimensions. L'ensemble donne au cytoplasme un aspect plus « neigeux » que « granuleux » (fig. 2 et 3).

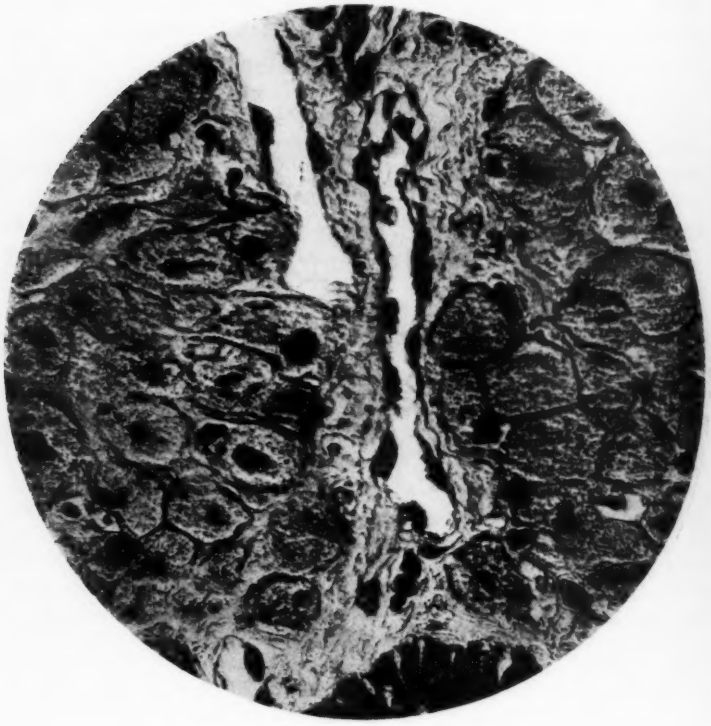

FIG. 2. — Cellules granuleuses en coupe transversale sous la muqueuse malpighienne de la gencive. (Obs. 3).

L'étude de la *partie profonde de la tumeur* montre ces volumineuses cellules intimement unies aux fibres striées de la charpente musculaire de la langue. Le muscle paraît dissocié par les éléments granuleux (fig. 3), qui s'insinuent entre les fibres, au point que l'on note souvent une alternance assez régulière entre eux et les fibres musculaires. Celles-ci se montrent alors atrophiées, avec une disparition

progressive de myofibrilles que l'imprégnation par l'hématoxyline au fer, en particulier, nous a permis de mettre en évidence. Parfois, dans cette étroite association, il arrive qu'une fibre striée et une cellule granuleuse soient placées bout à bout. En raison du peu de

FIG. 3. — Association, dans la partie profonde de la tumeur, des éléments granuleux et des fibres musculaires striées atrophiées (Hématoxyline au fer).

visibilité de la limite de l'élément clair granuleux, il n'est pas toujours possible d'observer une séparation nette entre les deux formations ; la démarcation est du moins précisée par l'interruption brusque des fibrilles musculaires *que nulle part on ne voit se continuer sous une forme quelconque dans le cytoplasme de la cellule tumorale* (fig. 4) ; çà et là se voient, enfin, quelques plasmodes mus-

culaires typiques, pourvus de nombreux noyaux à cytoplasme dense chromophile, figures de régression bien connues des fibres striées, en tous points différents des cellules de la tumeur (fig. 5).

En surface, la nappe des cellules granuleuses est surmontée par

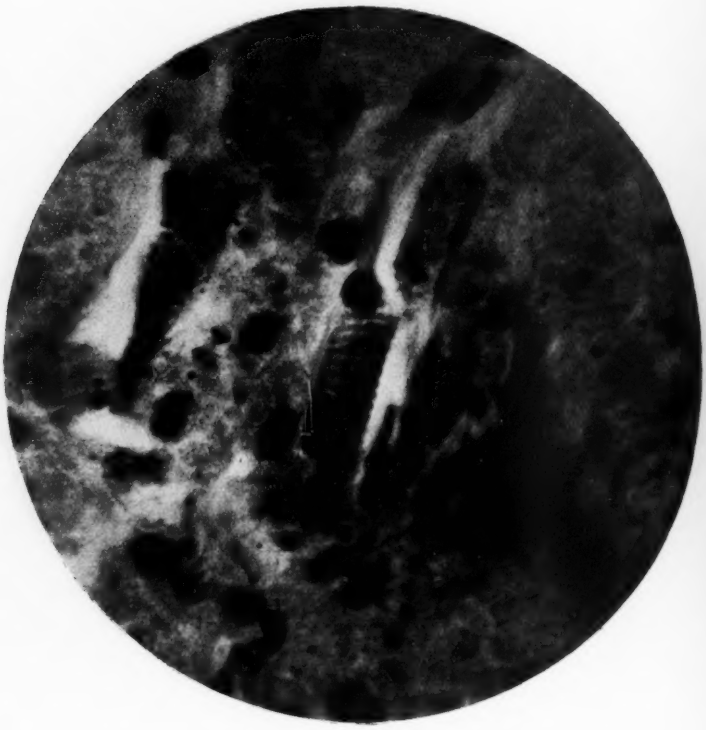

Fig. 4. — Les rapports de pseudo-continuité des fibres musculaires striées avec les cellules granuleuses. Noter l'imprécision des limites de celles-ci (Hématoxyline au fer).

un épithélioma malpighien spino-cellulaire (fig. 1), qui a été extirpé en totalité avec l'ensemble de la tumeur perçue cliniquement. Il est peu étendu, bordé à sa périphérie par une importante réaction papillomateuse de la muqueuse. Les travées épithéliales néoplasiques s'enfoncent dans la nappe des cellules claires granuleuses qui les

entourent de toutes parts et remplacent en quelque sorte le stroma de l'épithélioma (fig. 6). Les rapports des éléments granuleux se montrent aussi intimes avec les éléments épithéliaux qu'ils le sont en profondeur avec les fibres musculaires ; de même qu'on observe

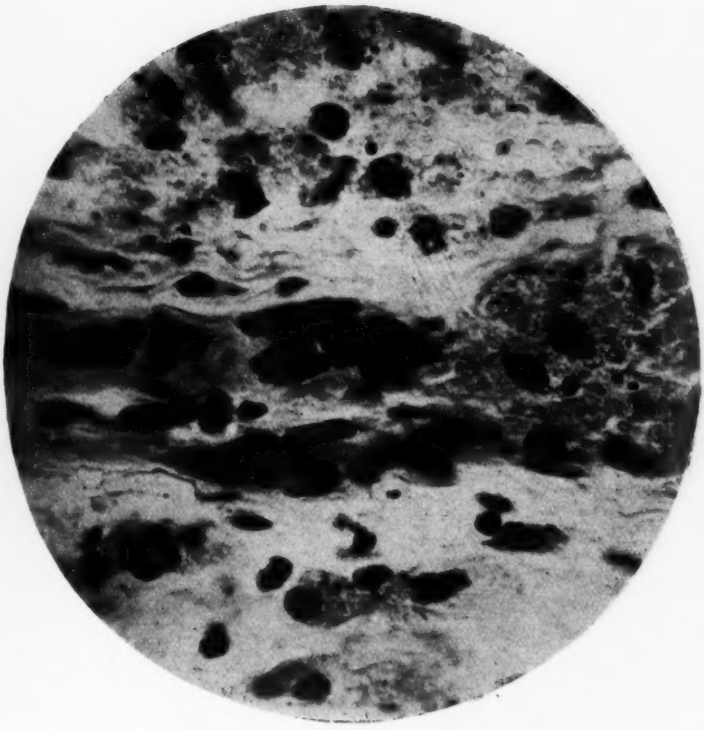

Fig. 5. — Authentiques plasmodes « de régression » des fibres striées en continuité apparente avec des éléments granuleux.

des éléments striés et des cellules granuleuses placées bout à bout, parfois sans séparation nette, de même se voit ici une continuité plus apparente peut être encore entre les travées malpighiennes et les éléments cellulaires clairs qui nous occupent (fig. 7).

Malgré la révélation microscopique de cet épithélioma, des consta-

tations histologiques aussi particulières nous ont conduits, pour des raisons que nous ne saurions développer ici, à borner le traitement de notre malade à l'extirpation chirurgicale que nous avions pratiquée. Nous exerçons une surveillance clinique fréquemment renou-

Fig. 6. — Les cellules granuleuses sont immédiatement au contact des plages épithéliomateuses, et forment l'essentiel du stroma de la tumeur malpighienne.

velée depuis le début de janvier 1938. Au dernier examen, la région opérée est parfaitement souple et normale ainsi que le reste de la langue. On note cependant une plaque dépapillée de « glossite losangique médiane » correspondant à peu près au siège de la tumeur. Aucune adénopathie n'est cliniquement perceptible.

Cette observation réalise en résumé un cas typique de « rhabdomyome granulo-cellulaire » du dos de la langue, pourvu de tous les caractères consignés dans les descriptions morphologiques antérieures. Un épithélioma malpighien peu étendu, peu infiltrant, mais évi-

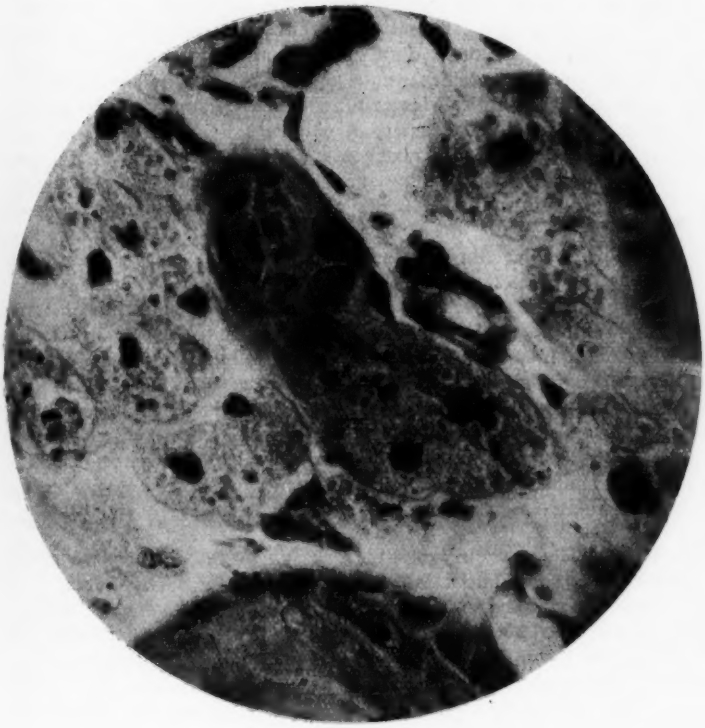

FIG. 7. — Continuité apparente d'un îlot cellulaire épithéliomateux et d'un élément granuleux.

dent, s'y trouve associé et les éléments en sont intimement unis aux cellules granuleuses. Ce dernier fait n'est nullement particulier à notre observation, car une telle coexistence a été maintes fois notée (J. Ducuing, L. Ducuing et de Bassal).

Sur notre *second cas*, nous possédons relativement peu de renseignements cliniques. C'est une tumeur de la grosseur d'un pois qui

nous a été envoyée par le Docteur Moatti, de Tunis, en décembre 1938, pour examen histologique ; elle s'était développée en quelques mois sur la moitié antérieure du bord gauche de la langue chez un homme de 45 ans dépourvu d'antécédents pathologiques notables.

Histologiquement, cette tumeur présente une structure, absolument calquée sur celle de la précédente, que nous ne croyons pas nécessaire de décrire en détails. L'identité est encore rendue plus frappante par la présence, ici aussi, d'un épithélioma malpighien peu étendu, peu envahissant, exactement superposable à celui de notre premier cas. Comme dans celui-ci, les cellules claires allongées, à cytoplasme neigeux et à noyaux rétractés, dépourvues de figures de mitoses, séparées par une délicate charpente collagène, forment une nappe continue et homogène entre la zone superficielle épithéliale et la zone profonde musculaire striée. Leurs rapports de contiguïté sont apparemment aussi étroits avec les travées épithéliales néoplasiques en surface qu'avec les fibres musculaires striées en profondeur ; elles entourent complètement les boyaux épithéliomateux comme elles pénètrent parmi les fibres musculaires striées. On peut enfin observer une apparente continuité des éléments granuleux, aussi bien avec les cellules malpighiennes qu'avec les fibres musculaires striées.

Instruits par l'observation précédente, et malgré la présence d'un petit épithélioma superficiel, nous avons cru pouvoir donner au chirurgien le conseil de s'en tenir, sans autre sanction qu'une surveillance suivie, à l'extirpation chirurgicale, — en apparence complète histologiquement d'ailleurs, — qu'il avait pratiquée, et porter un pronostic relativement favorable.

Les circonstances cliniques dans lesquelles a été observé notre *troisième cas* sont tout à fait différentes et très particulières.

Il s'agit d'un nouveau-né chez lequel, dès la naissance, en janvier 1939, a été constatée, sur la gencive supérieure, une tumeur sessile arrondie, de 1 cm. de diamètre et 0 cm. 5 d'épaisseur environ. Cette tumeur a été extirpée le lendemain même de la naissance par le Docteur Geisz, de Pont-Audemer, qui nous l'a envoyée pour étude histologique.

Les *coupes intéressant la totalité de la tumeur* montrent que celle-ci est constituée exclusivement et de manière très homogène par une pullulation de grandes cellules claires toutes semblables, arrondies ou polygonales en section transversale, en forme de « cylindre à bouts arrondis », en section longitudinale (fig. 2). Les colorations électives montrent qu'une trame collagène délicate les sépare, marquant mieux la limite des éléments que ne saurait le faire la membrane cellulaire peu visible. Les noyaux parfois multiples, à contour crénelé ou anguleux, à chromatine homogène, le cytoplasme finement grenu, neigeux, parsemé de quelques grains plus visibles, sont iden-

tiques dans cette tumeur aux noyaux et au cytoplasme des cellules granuleuses qui caractérisent nos deux premiers cas. La juxtaposition très serrée de ces cellules forme toute la lésion. Dans la région la plus profonde de cette tumeur gingivale, où ne s'observent naturellement pas de fibres musculaires, les éléments granuleux se montrent seulement moins nombreux, plus « éparpillés », dissociés par une trame conjonctive plus abondante, qui est vecteur de quelques rares vaisseaux. En surface, la muqueuse malpighienne, amincie, repose directement sur la nappe homogène des cellules granuleuses par l'intermédiaire d'une lame collagène fort mince qui fait souvent défaut, si bien qu'en quelques points s'observe l'apparente continuité que nous avions notée déjà dans les cas précédents entre cellules épithéliales et cellules granuleuses.

Ces trois tumeurs présentent en somme, de par les éléments qui les constituent, la morphologie caractéristique des tumeurs dénommées « myomes myoblastiques » ou « rhabdomyomes granulo-cellulaires ». Les deux premières réalisent parfaitement l'entité anatomo-clinique la plus fréquente ; développées chez des adultes, sur la langue, elles montrent la présence des cellules granuleuses en contact intime avec la charpente musculaire striée de l'organe. La troisième est survenue dans des conditions tout à fait différentes, et rarement observées. Elle a été prélevée chez un nouveau-né, sur la gencive, et il ne saurait être question d'y trouver un rapport de contiguïté avec des fibres musculaires striées normalement absentes. Mais les éléments qui la composent nous obligent à l'identifier aux deux précédentes.

Nous ne saurions revenir, à propos de ces trois tumeurs, sur une description d'ensemble, ni sur des détails de morphologie qui ont été amplement précisés. Nous avons seulement trouvé dans l'étude que nous venons de faire, la possibilité de reprendre et de discuter quelques-uns des arguments sur lesquels les divers auteurs ont pu se baser pour admettre la nature tumorale musculaire triée des formations qui nous occupent, exprimée par les vocables de « Myoblastenmyom » ou de « Rhabdomyome granulo-cellulaire ».

***

La conception suivant laquelle les volumineuses cellules granuleuses sont des éléments musculaires striés modifiés s'appuie avant tout sur des constatations morphologiques. Dans la plupart des cas, en effet, comme dans nos deux premières observa-

tions, la base de la tumeur est intimement unie à la musculature striée de la langue (localisation de beaucoup la plus fréquente), de la lèvre supérieure ou du larynx, comme dans deux observations d'Abrikossoff et dans les cas de Derman et Golbert, de Kernan et Cracovaner. La néoformation semble « prendre racine » dans les muscles. Les éléments granuleux se « faufilent » entre les fibres musculaires, les « infiltrent », et on ne peut manquer de noter parfois, comme dans notre premier cas, une alternance frappante entre les deux éléments. Bien plus, une véritable continuité s'observe même entre eux. Les photomicrographies incluses dans le mémoire d'Abrikossoff de 1926 et le dessin annexé au travail initial de Diss font surtout état de cette continuité que nous avons nous-même observée en plusieurs exemplaires, dans nos deux premiers cas. « On voit, dit Gander, des fibres musculaires pourvues d'une striation nette qui perdent *brusquement* leurs caractères striés au-dessus du noyau, et qui se transforment en plusieurs masses protoplasmiques granuleuses *retenues seulement par le tissu de soutien avoisinant*. Dans ces masses granuleuses, le ou les noyaux d'abord restés à la périphérie deviennent à peu près centraux. » On trouve en somme souvent, dans cette zone profonde de la tumeur, des « fibres musculaires dont une partie a conservé la structure normale et dont une autre partie a subi la transformation granuleuse ». « C'est cette constatation, notent J. Ducuing, L. Ducuing et Bassal, qui a permis de reconnaître l'origine musculaire de la cellule granuleuse. »

D'autre part, les divers auteurs s'accordent pour insister sur le fait que les tumeurs à cellules granuleuses ne s'observent guère que dans les régions où existent des fibres musculaires striées (langue, lèvre, larynx) ; Abrikossoff en a observé un exemple situé et inclus en plein muscle du mollet (2e cas du 1er mémoire), donc loin de tout revêtement cutané ou muqueux.

Enfin, les cellules granuleuses, qui sont souvent multinucléées, ont, de ce fait même, une ressemblance frappante sur laquelle insistent Dewey et avec lui beaucoup d'auteurs, avec les myoblastes embryonnaires. Cette ressemblance et la présence que nous avons nous-même notée d'authentiques plasmodes musculaires (fig. 5), dans la partie profonde de la tumeur, ont permis à Abrikossoff de conclure à l'identité des cellules granuleuses et des myoblastes et de créer ainsi le terme de « myome myoblastique (Myoblastenmyom) » adopté par la plupart des auteurs de

langue allemande. Cette thèse trouverait encore un argument dans les constatations faites par La Manna qui a pu trouver des myoblastes granuleux dans la récidive d'un authentique rhabdomyosarcome laryngé.

Il n'est pas jusqu'à certaines analogies que l'on ne puisse évidemment faire entre ces éléments clairs et granuleux et les cellules claires et vacuolaires qui entrent dans la constitution de certaines tumeurs musculaires, comme le rhabdomyome congénital du cœur.

Quant à la *nature tumorale*, au caractère de néoformation envahissante, qui appartiendrait en propre à la pullulation des cellules granuleuses, elle est, en quelque sorte, le corollaire de son origine musculaire ; elle serait prouvée avant tout par la présence des cellules granuleuses, considérées comme de nature musculaire striée, immédiatement sous la muqueuse qui reste normalement éloignée de toute formation de ce type. Ce fait est, pour la plupart des auteurs, l'indice non équivoque du caractère proliférant, envahissant, de la lésion qui est bien, pour cette raison, une tumeur. Une autre preuve est fournie par la possibilité de récidive qu'a observée Diss en suivant l'évolution du premier cas qu'il a étudié. Tous les auteurs s'accordent pourtant pour souligner, malgré la possibilité de lointaines et bénignes récidives, le caractère peu malin de la « tumeur ». Tous insistent sur l'absence constante de mitoses, dont seuls Derman et Golbert ont pu observer quelques images dans un cas localisé dans une corde vocale sous un « petit épithélioma superficiel ».

Mais si l'unanimité est généralement faite sur l'origine musculaire striée, et la nature tumorale des pullulations de cellules granuleuses que nous avons observée (malgré quelques exceptions dont Roffo qui, tout en admettant l'origine musculaire des cellules claires, ne peut voir en elles des cellules tumorales actives), des divergences d'opinion fort importantes se manifestent à propos de la *pathogénie et de l'histogénèse* de ces tumeurs.

Pour beaucoup d'auteurs, comme Abrikossoff, Diss, la prolifération tumorale s'effectuerait aux dépens de myoblastes provenant des fibres musculaires dégénérées par un traumatisme (noté dans diverses observations, comme celles d'Abrikossoff, de Schirmer, de Roffo, de Gander), ou par toute autre cause. Mais, d'une part, il est assez malaisé d'admettre, parce que peu conforme aux lois générales de l'histo-physiologie, que des élé-

ments dégénérés, ou des éléments « d'attente », comme des myoblastes, puissent entrer en prolifération active ; d'autre part, les recherches histo-chimiques n'ont jamais pu mettre en évidence de corps gras, ni d'autres stigmates habituels de dégénérescence. Aussi d'autres auteurs, comme Roskin, comme Gander, affirment-ils que la cellule du rhabdomyome granuleux « n'est pas un véritable myoblaste, mais une cellule en ayant toutes les qualités histologiques, ou presque, mais n'en ayant pas les fonctions. Cette cellule provient de la fibre musculaire adulte par un processus de désintégration, une *véritable lyse*, non au sens d'une dégénérescence, mais plutôt d'une transformation en cellules tumorales » (Gander). ...Ce serait une cellule musculaire biologiquement modifiée, assez semblable aux « sarcolytes » de v. Meyenburg, ou une « simple variété de structure de fibre musculaire » (J. Montpellier).

D'autres auteurs, devant ces explications assez difficiles, trouvent un refuge dans l'hypothèse d'une dysembryoplasie. A Schirmer, à Kraneis, à Jaulin et Grandclaude, l'existence de « rhabdomyomes granuleux » dans les régions où n'existent pas de fibres musculaires striées, comme la peau, la glande mammaire, les observations de Pendl, de Lino, de Kutz, de Castro, de Ill et Gray, fournissent des arguments, ainsi que l'analogie de morphologie. Klinge, se basant sur la présence constante de cellules granuleuses immédiatement sous la muqueuse, où n'existent normalement pas de fibres musculaires striées, pense trouver là le témoin d'irrégularités du développement du myotome et propose le nom de « tumeur myoépithéliale ».

*
**

Or, les arguments sur lesquels s'appuient ces différentes conceptions ne nous paraissent pas décisifs, ni les conclusions qu'ils ont entraînées à l'abri de toute critique.

Pour pouvoir affirmer en toute certitude la *nature musculaire des cellules granuleuses*, il faudrait tout d'abord que les constatations morphologiques soient dépourvues de tout risque d'erreur. Or, si, dans nos deux premiers cas de « rhabdomyomes granulocellulaires », la tumeur prend manifestement « racine » dans la charpente musculaire striée de la langue (fig. 3), la tumeur, dans notre troisième cas, s'est développée chez un nouveau-né en une région (la gencive) absolument dépourvue d'éléments

striés. On pourrait objecter qu'il pourrait s'agir, dans ce cas, d'une dysembryoplasie et que cette observation viendrait fournir un argument aux partisans de l'origine dysontogénétique du rhabdomyome ; il serait, à notre avis, assez singulier que cette tumeur ait une structure aussi identique à celle des tumeurs manifestement *acquises* de nos deux premiers cas.

D'autre part, comme presque tous les auteurs, nous avons observé, dans la région profonde de chacune de nos deux tumeurs linguales, des fibres musculaires striées et des cellules claires granuleuses placées bout à bout. Mais cette apparente continuité n'est, le plus souvent, qu'une *contiguité* (fig. 4) entre deux éléments dont l'un, large et volumineux, s'étale à la surface d'une fibre à direction souvent, non pas rectiligne, mais recourbée. Il n'est pas malaisé de vérifier ce fait en faisant varier le « point » du microscope. Par ailleurs, une ligne de démarcation nette sépare le plus souvent les deux formations et si, en regard du bout de la fibre musculaire, la cellule granuleuse n'a pas de frontière précise, ceci tient au peu de visibilité de sa membrane cellulaire, dont le contour général est si peu net qu'elle est « retenue seulement par le tissu de soutien avoisinant » (Gander). En troisième lieu, ni sur les coupes colorées par les méthodes usuelles, ni après imprégnation par l'hématoxyline, nous n'avons jamais observé, dans les cellules granuleuses placées bout à bout avec les fibres, l'ébauche d'une striation longitudinale ou transversale, ni des débris de myofibrilles qui puissent entraîner une conviction au sujet de la prétendue continuité avec les éléments musculaires. Sans vouloir faire état de l'interprétation de Bolaños et Despaigne, qui trouvent une analogie entre la disposition des granulations cytoplasmiques et les champs de Cohnheim (!), nous ajoutons que, exception faite de la seule constatation de Derman et Golbert, personne n'a jamais vu, ni figuré sur des photographies, d'éléments fibrillaires dans les cellules granuleuses. Enfin, un dernier fait vient, croyons-nous, ruiner l'argument, fondamental pour l'hypothèse de la nature musculaire des éléments à cytoplasme neigeux, que serait leur continuité avec les fibres musculaires : la même continuité apparente — c'est-à-dire la même contiguité — s'observe dans nos premiers cas, de manière plus nette encore, avec les travées épithéliales ou épithéliomateuses (fig. 7).

D'ailleurs, si même la continuité des éléments granuleux avec

les fibres musculaires était réellement prouvée, en faudrait-il conclure que la large nappe des cellules claires qui constituent la tumeur dérive du muscle strié ? Diss, qui a pourtant, le premier, en 1927, insisté sur l'image dont nous venons de discuter la signification, écrit en 1930 : « Faut-il interpréter ces figures comme des figures d'invasion, les cellules granuleuses tumorales envahissant la fibre musculaire « par injection », ainsi que le font certains épithéliomas ?... Les fibres musculaires en voie de transformation ne font pas partie de la tumeur ; ce sont des éléments qui subissent une dégénérescence granuleuse particulière, peut-être conditionnée par la syphilis... »

Nos observations nous montrent, en résumé, qu'il est impossible d'affirmer, sur l'étude morphologique des rapports des cellules granuleuses avec les fibres musculaires striées, que les premières dérivent directement des secondes et qu'elles en représentent des éléments modifiés en action proliférative. Si l'on rencontre de nombreuses fibres musculaires striées entre les éléments granuleux, elles se montrent disloquées, éparpillées, du fait de la présence de très volumineuses cellules (fig. 3 et 4) ; tous les stades et tous les degrés de dégénérescence atrophique s'y observent et rien ne permet de penser qu'elles présentent, avec les éléments qui les refoulent, autre chose que des rapports de contiguité.

L'argument basé sur les analogies de structure entre les cellules à cytoplasme granuleux et les plasmodes musculaires ne saurait guère, à lui seul, emporter non plus la conviction ; le seul point commun est la commune présence dans les deux éléments de plusieurs noyaux. Mais ceux-ci, petits, homogènes, à contour anguleux et crénelé dans un cas, volumineux, ovalaires et de contour net dans l'autre, sont bien différents les uns des autres, et non seulement par leur morphologie, mais par leur nombre et leur groupement. Il n'est que d'observer, d'ailleurs, au voisinage les uns des autres, des éléments granuleux et d'authentiques plasmodes (fig. 5) pour apprécier l'évidente opposition qui existe en ces deux formes cellulaires.

Quant aux analogies morphologiques qui peuvent exister entre les formations à cellules claires qui nous occupent et certains rhabdomyomes congénitaux comme ceux du cœur, dont Louis Berger et A. Vallée ont fait une étude complète il y a quelques années, elles sont tout à fait superficielles ; les cellules sont

claires dans les deux cas, mais granuleuses ici, vacuolaires là et avec des propriétés histo-chimiques bien particulières.

La nature musculaire des tumeurs à cellules claires et granuleuses devenant incertaine, la nature *tumorale* en devient improbable. Cette conception chercherait le principe sur lequel elle repose, car c'est la pullulation des éléments granuleux immédiatement sous l'épithélium, en une région où n'existent pas de fibres musculaires qui représente, à cet égard, nous l'avons vu, l'argument essentiel. D'ailleurs, bien que proliférante, cette « tumeur » ne contient jamais de mitoses ; elle n'a jamais ulcéré l'épithélium, quels que soient les traumatismes et les irritations auxquels elle puisse être soumise du fait de son habituelle localisation à la langue. La muqueuse qui la recouvre est toujours, au contraire, remarquablement intacte ; ceci, soit dit en passant, est sans doute l'une des conditions essentielles de son existence.

Enfin, les opinions exprimées au sujet de l'histogénèse de ces « tumeurs » musculaires ne peuvent contribuer, croyons-nous, à plaider en faveur de leur nature réellement *néoplasique*. Aucune explication histogénétique n'a pu en être donnée jusqu'ici qui soit conforme aux lois de la biologie en général, de l'histo-pathologie des muscles en particulier.

*
**

Dans ces conditions, nous pensons qu'il est possible et nécessaire de réviser les notions jusqu'ici acquises au sujet des prétendus myomes myoblastiques, ou rhabdomyomes granulo-cellulaires.

Les recherches que nous a suggérées l'étude de nos trois observations nous ont conduits à exprimer l'avis que *les cellules granuleuses, que rien ne permet de considérer comme des éléments musculaires modifiés, sont en grande majorité des cellules mésenchymateuses, de type histiocytaire*. La nappe cellulaire étendue de la couche basale de l'épithélium de la muqueuse aux couches les plus superficielles des fibres musculaires, est faite peut-être exclusivement, au moins en très grande majorité, d'histiocytes en état de profonde modification fonctionnelle, et non pas de dégénérescence.

Sur la nature des substances contenues dans ces histiocytes, il ne nous est malheureusement pas possible d'apporter une

certitude. Toutes les recherches effectuées jusqu'à présent ont montré en tout cas qu'il est impossible d'y mettre en évidence des graisses ou des lipides, et d'ailleurs, la morphologie du cytoplasme « granuleux et non vacuolaire » s'accorde mal avec l'hypothèse d'inclusions lipidiques. Aussi le terme de « xanthome », employé jadis pour désigner ces formations, est-il autant inexact, croyons-nous, que celui de rhabdomyome. En nous basant sur ce que peut nous apprendre la pathologie d'autre part, nous formulons l'hypothèse qu'il puisse s'agir d'inclusions glycogéniques. Mais, pas plus qu'aux différents auteurs qui se sont occupés de cette question, il ne nous a malheureusement été possible d'effectuer les vérifications nécessaires à cet égard ; ceci pour la raison purement pratique que de telles tumeurs, extirpées dans l'ignorance habituelle de leur véritable nature, sont aussitôt placées dans un liquide fixateur qui interdit les recherches histo-chimiques appropriées.

Ces éléments granuleux que, par hypothèse, nous supposons chargés de glycogène, sont-ils exclusivement des histiocytes appartenant au mésenchyme indifférencié de la sous-muqueuse ? Nous ne saurions formuler de conclusions formelles sur ce point, de crainte de risquer un démenti dans l'avenir ; nous savons, en effet, que sont possibles les surcharges glycogéniques de divers tissus, que le tissu musculaire, entre autres, peut, comme l'a montré récemment Siegmund, être le siège d'abondantes infiltrations glycogéniques, à plus forte raison s'il est préalablement dédifférencié. Les images de dégénérescence et de régression des couches superficielles du muscle strié dans deux de nos cas nous donneraient à supposer, au surplus, que celui-ci participe au processus de surcharge locale d'une manière en quelque sorte indirecte.

Le « rhabdomyome granulo-cellulaire », qui ne peut plus nous apparaître comme une tumeur musculaire, nous semble traduire une de ces surcharges tissulaires localisées qu'assument avant tout les éléments histiocytaires. Ainsi cette formation n'est nullement particulière, ni à la langue, ni à la cavité buccale, ni à aucun point de l'organisme. C'est, localisée ici à la cavité buccale, l'expression d'un processus très général de surcharge et de macrophagie qui met en jeu les propriétés fonctionnelles des cellules mésenchymateuses déjà observées depuis longtemps par Ranvier, Renaut, Dominici, puis par Aschoff et Kyono.

C'est dire que nous considérons les « tumeurs à cellules granuleuses », par quoi nous entendons désigner de telles formations (le mot de tumeur étant pris ici dans un sens grossièrement morphologique), comme l'effet tissulaire d'un trouble local du métabolisme de certaines substances. On comprendra dès lors que ce trouble puisse se manifester à nouveau après l'extirpation de la « tumeur », c'est-à-dire « récidiver ». On comprendra surtout que puissent intervenir dans sa génèse des facteurs multiples parmi lesquels ceux qui ont été invoqués à la source des prétendues tumeurs musculaires : les traumatismes uniques et violents, comme dans les cas de Gander, de Roffo, de Schirmer, ou fréquents et répétés, responsables d'altérations dont la muqueuse linguale peut tout particulièrement être le siège.

Nous notons tout particulièrement la fréquente association à ce trouble local du métabolisme que traduit la présence des cellules granuleuses, d'un épithélioma malpighien superficiel. Cette association est réalisée dans nos deux premières observations, comme dans les cas de J. Ducuing, L. Ducuing et Bassal, de Derman et Golbert, de Schirmer. Rien ne permet de savoir si la survenue du cancer a été l'événement initial, si elle a, au contraire, suivi l'apparition du trouble nutritif local traduit par la surcharge histiocytaire, ou si les deux lésions, épithéliale ou mésenchymateuse, sont survenues simultanément. L'épithélioma et la nappe des éléments granuleux nous paraissent, en cas d'association, former un ensemble, un *tout*. Le fait est frappant morphologiquement ; on n'observe les cellules claires que dans la région où se développe la tumeur épithéliale, dans la « sphère d'influence » de celle-ci. Aussi peut-on être assuré que le trouble local du métabolisme représenté par la tumeur à cellules granuleuses traduit ici une modification particulière des interactions épithélio-conjonctives ; il s'agit ici seulement d'une de ces stroma-réactions (fig. 6) d'un type particulier dont la pathologie fournit maints exemples divers.

En cela, nous trouvons de quoi comprendre l'évolution très particulière des épithéliomas associés à une « tumeur à cellules granuleuses ». Dans notre première observation, où nous avons pu suivre de près le malade, la guérison se maintient depuis 15 mois sans autre traitement qu'une exérèse chirurgicale localisée ; tous les auteurs qui ont observé une telle association ont toujours parlé de « cancroïdes » (Schirmer), ou d'épithéliomas « au début » (Ducuing), preuve que ces cancers étaient peu

évolutifs apparemment. Nous serions tentés de voir dans ce fait une nouvelle confirmation de ce que l'un de nous a démontré à propos des tumeurs dites « mixtes » des glandes salivaires, à savoir que ces tumeurs, qui sont pourtant d'authentiques épithéliomas, tiennent leur lente évolution des remaniements de leur stroma. C'est là, croyons-nous, une loi générale. Elle se trouverait vérifiée une fois de plus à propos des prétendus « rhabdomyomes granulo-cellulaires » ; expression d'un trouble local du métabolisme engendré sans doute sous diverses influences, ils représentent, dans deux de nos observations, un remaniement de stroma allant de pair avec une évolution particulièrement bénigne des épithéliomas qui les surmontent.

Bibliographie

Abrikossoff (A.). — Ueber Myome, ausgehend von der quergestreiften willkürlichen Muskulatur. *Virch. Arch.*, 260, pp. 215-233, 1926.

Abrikossoff (A.). — Weitere Untersuchungen über Myoblastenmyom. *Virch. Arch.*, 280, pp. 723-740, 1931.

Abrikossoff (A.). — Die Geschwülste des unreifen Muskelgewebes. *Münch. med. Wochenschr.*, 52, 2102, 1932.

Bang (F.). — Rhabdomyome granulo-cellulaire de la langue. *Ugesk. f. laeger.*, 99, 710-714, 1er juillet 1937.

Bolaños (J.-M.) et Despaigne (E.). — Contribucion al estudio de los rabdomiomas de la lengua. *Bol. Liga contra el cancer*, 6, 97-106, avril 1931, La Havane.

Derman (G.-L.) et Golbert (Z.-W.). — Ueber unreife, aus der quergestreiften Muskulatur hervorgehende Myome. *Virch. Arch.*, 282, 172-180, 1931.

Dewey (K.-W.). — Rhabdomyoma of tongue. *Arch. of Path. and Lab. Med.*, 1927, 3, pp. 645-657.

Diss (A.). — Un nouveau type de tumeur musculaire : le rhabdomyome granulo-cellulaire. *Bull. de l'Assoc. fr. pour l'étude du Cancer*, T. XVI, pp. 863-866, 1927.

Diss (A.). — Le rhabdomyome granulo-cellulaire de la langue. *Ann. d'Anat. pathol.*, T. VII, n° 9, pp. 1071-1076, décembre 1930.

Distefano (G.). — Histogenèse et classification des rhabdomyomes malins et bénins. *Tumori*, 10, pp. 293-312, 1936.

Ducuing (J.), Ducuing (L.) et Bassal. — Le rhabdomyome granulo-cellulaire de la langue. *La Presse Médicale*, T. XLVI, pp. 1018-1020, 25 juin 1938.

Frasdorf. — Sur le développement dysontégénétique du myome myoblastique. *Beitr. z. Path. Anat. u. Allg. Path.*, t. CII, n° 1, pp. 24-35, 1939.

Gander (G.). — Rhabdomyome granulo-cellulaire de la langue. *Bull. Ass. fr. pour l'étude du Cancer*, 24, pp. 56-63, janvier 1935.

Geoffroy-Keynes. — Rhabdomyoma of the tongue. *The Brit. Journ. of Surg.*, vol. XIII, p. 570, 1925-1926.

GESCHELIN (A.-I.). — Myoblastomyome du larynx. *Acta oto-laryngol.*, 21, pp. 66-70, 1934.

GIARDINO (G.). — Rhabdomyome de la langue. *Gior. ital. di mal. esot. et trop.*, 7, pp. 99-104, 30 avril 1934.

ILL (C.-H.) et GRAY (J.-W.). — Rhabdomyome congénital de la peau. *Am. J. Obst. et Gyn.*, 28, pp. 264-267, août 1934.

JAULIN et GRANDCLAUDE. — Un cas de rhabdomyome granuleux de la langue. *Bull. Ass. franç. pour l'étude du Cancer*, T. XVIII, pp. 395-397, mai 1929.

KERNAN (J.-D.) et CRACOVANER (A.-J.). — Rhabdomyoma of vocal cord ; case. *Laryngoscope*, 45, pp. 891-893, novembre 1935.

KLINGE (F.). — Ueber die sogenannten unreifen, nicht quergestreiften Myoblastenmyome. *Verhandl. d. deutsch. pathol. Ges.*, Wiesbaden, 1928, pp. 376-381.

KRANEIS (H.). — Zur Kenntnis der Rhabdomyom der Mundhöhle. *Inaug. Dissert.*, Bonn, 1928.

LA MANNA. — Rezidiviertes Rhabdomyom des linken Stimmbandes. *Virch. Arch.*, 298, pp. 566-573, 1937.

LINO (G.). — Contributo allo studio dei tumori rari della lingua, della istogenesi del rhabdomioma. *Tumori*, t. XIV, sér. II, v. II, fasc. IV, p. 373.

MARTINEZ (E.-M.). — Rhabdomyome granulo-cellulaire (Diss) de la langue. *Arch. de Méd. int.*, 1, pp. 281-287, 1935.

V. MEYENBURG. — Die quergestreifte Muskulatur, in *Handb. d. Spez. Path. Anat. von Henke u. Lubarsch*, IX-1, pp. 336-342.

MONTPELLIER (J.). — Les rhabdomyomes. Caractères généraux et variétés anatomo-cliniques (Etude critique). *Bull. Assoc. fr. pour l'étude du Cancer*, 22e année, t. XVIII, pp. 538-600, 1929.

PARREIRA (H.) et NUNES DE ALMEIDA (J.). — Rhabdomyomes de la langue. *Arquiv. de pat.*, 6, pp. 582-600, décembre 1934.

PENDL. — Ueber ein kongenitales Rhabdomyom der Zunge. *Zeits. f. Heilk.*, t. XVIII, p. 457, 1895.

ROFFO (A.-H.). — Miolisis nodular de la lengua. *Bol. Inst. Med. exp. Cancer*, Buenos-Ayres, IV, pp. 237-243, 1928.

ROFFO (A.-H.). — Knotige Zungenmyolyse. *Zeitschr. f. Krebsforschung*, 39, p. 464, 1933.

ROSKIN (Gr.). — La cellule myomateuse et quelques problèmes relatifs à la cellule musculaire. *Bull. Ass. fr. pour l'étude du Cancer*, 23, pp. 172-218, 1934.

SCHIRMER (R.). — Ueber ein Myoblastenmyom zusammen mit cancroid der Zunge. *Beitr. path. Anat.*, 89, 613, 1933.

SEIFFERT (A.). — Myoblastenmyom der Zunge. *Zeitschr. f. Laryngol., Rhin., Otol.*, 26, pp. 4-6, 1935.

SIEGMUND. — Glycogenspeicherungskrankheiten. (Pathol. referat.). *Verhand. d. deutsch. pathol. Ges.*, t. XXXI, pp. 150-187, 1938.

WEBER. — Anatomische Untersuchung eines hypertrophische Zunge. *Virch. Arch.*, 7, p. 115, 1854.

(Travail du Laboratoire d'anatomie pathologique de la Faculté de Paris. Professeur : R. Leroux).

Mélanome malin développé autour d'un corps étranger et suivi d'une généralisation immédiate

PAR

J. MARGAROT, P. RIMBAUD et J. RAVOIRE (Montpellier)

L'histoire du mélanome malin, si déconcertante déjà par ses inconnues étiologiques, abonde de faits singuliers que l'on doit, par instant, se borner à décrire, sans prétendre en donner l'explication.

Le plus souvent, la tumeur se développe aux dépens d'un nævus pigmentaire. Le terme de nævo-carcinome est alors parfaitement justifié et la puissance de prolifération acquise par les cellules næviques n'est qu'un cas particulier du problème du cancer.

Mais le nævus d'origine peut manquer et l'on retombe dans l'hypothèse imprécise d'une malformation congénitale avec inclusion de blastomes embryonnaires. Le rôle du traumatisme, si souvent invoqué dans la transformation d'un nævus pigmentaire, est plus difficile à admettre devant la disproportion de la cause et des effets, si l'on ne suppose une disposition préalable latente.

Chez le malade dont nous apportons l'observation, le mélanome s'est développé dans un revêtement cutané en apparence sain, mais recouvrant une zone irritée de façon permanente par l'existence d'un corps étranger, en l'occurence un grain de plomb de chasse.

Si l'on songe à la tolérance habituelle de l'organisme pour une inclusion accidentelle de cette nature, on ne peut guère lui attribuer, dans ce cas particulier, que le rôle d'agent révélateur d'un processus doué d'une extrême puissance de généralisation.

On verra, d'autre part, qu'en dépit de sa haute malignité, cette dissémination n'a pas laissé d'être élective dans l'atteinte des différents appareils.

F. Numa, 65 ans, entre dans le service de dermato-syphiligraphie, le 15 novembre 1937, pour de petites tumeurs qui, depuis près de

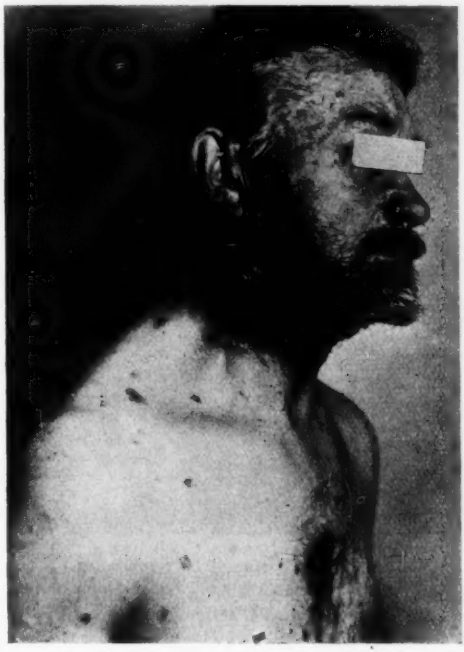

FIG. 1. — Le mélanome siège sur la narine droite. Noter la discrétion des adénopathies qui s'opposent à la multiplicité des métastases cutanées.

quatre semaines, se sont développées en de multiples points de la surface cutanée.

Retenons, toutefois, que dans les mois qui ont précédé l'apparition de la lésion initiale, le malade éprouvait déjà une fatigue anormale, de l'essoufflement et quelques troubles digestifs.

La première lésion prit naissance sur l'aile du nez du côté droit et fut immédiatement suivie d'une lésion à peu près identique sur l'abdomen. Le malade rapporte sa tumeur nasale au traumatisme

provoqué par un plomb de chasse dont il serait porteur depuis plusieurs années, affirmation accueillie d'abord avec scepticisme, mais vérifiée dans la suite par un examen radiographique.

Les caractères objectifs des diverses manifestations cutanées permettent de reconstituer assez facilement l'évolution. Sur la narine droite existe une tumeur noire, turgescente, irrégulière, de la dimen-

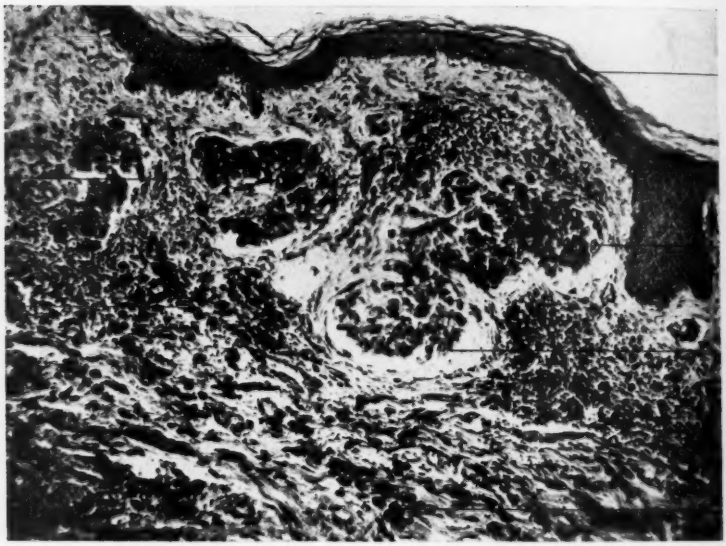

FIG. 2. — Aspect d'une métastase cutanée. Amincissement épidermique avec hyperpigmentation des cellules basales (*a*). En *b*, *c*, *d*, capillaires sanguins anormalement dilatés et bourrés de cellules nævriques. *e*, *f*, histiocytes tatoués de pigment ; coloration : hématéine-éosine-orange.

sion d'une noisette. Elle est dure, adhérente, ulcérée en un point et saigne facilement. A la périphérie, on trouve des éléments présentant à peu près les mêmes caractères, mais de dimensions plus réduites. Les ganglions satellites, sous-maxillaires ne sont que très légèrement hypertrophiés.

Les tumeurs qui, par la suite, ont apparu en d'autres points du revêtement cutané sont à des stades différents de développement. Elles paraissent naître, soit dans l'hypoderme et évoluent progressivement vers la surface cutanée, soit dans la zone dermo-épidermique. Ces éléments sont durs, assez régulièrement circulaires. La peau qui

les recouvre est amincie, mais conserve son aspect normal. Leur apparition s'accompagne parfois d'une certaine congestion dermique, assez douloureuse, mais qui disparaît par la suite. En même temps que leurs dimensions augmentent, la coloration mélanique apparaît, le centre de l'élément devient plus mou, se déprime, et il se forme une série de plis irradiant vers la périphérie. Ces éléments

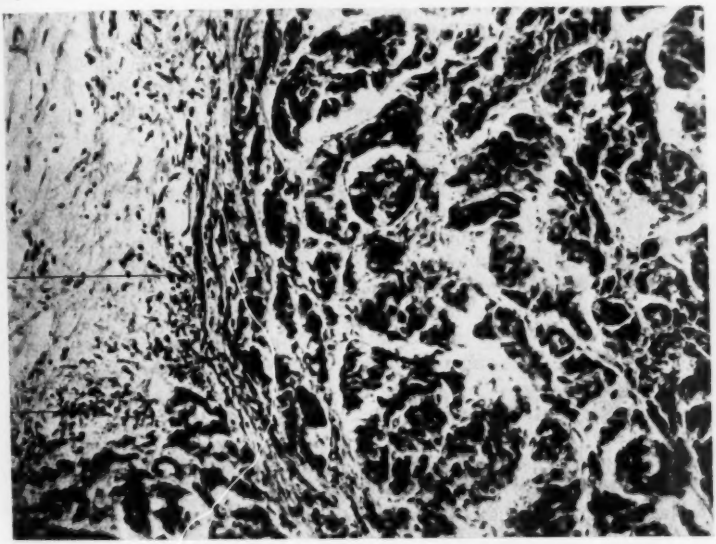

FIG. 3. — Coupe d'un ganglion. Disparition du tissu lymphoïde. Aspect du nævo-épithéliome achromique. Le pigment se rencontre exclusivement dans les histiocytes des travées conjonctives (*a*, *b*).

secondaires ne s'ulcèrent pas et, à partir d'un certain moment, cessent de s'accroître, comme si l'aptitude proliférative cellulaire était épuisée.

L'apparition de ces éléments, leur mode de développement signent leur origine métastatique.

Les premières de ces métastases cutanées ont apparu sur les épaules et le haut du thorax. Successivement, on note leur présence sur le dos, l'extrémité des avant-bras, les fesses, les cuisses, dont les muscles sont à leur tour atteints. Après quelques semaines de séjour du malade dans le service, on peut en identifier une centaine.

Leur éclosion souvent indolore au début s'accompagne de sensations pénibles au point de nécessiter des piqûres de morphine.

Les muqueuses sont atteintes. On note la présence, dans la bouche, de deux nodules mélaniques, l'un sur le pilier postérieur droit, l'autre sur le pilier antérieur gauche du voile du palais.

Du point de vue somatique, l'examen ne révèle aucun fait pathologique notable ; le malade est apyrétique. Il existait à son entrée des traces d'albumine dans les urines, sans élimination de pigment. La formule sanguine était absolument normale. Les réactions de Hecht et de Bordet-Wassermann sont négatives, celles de Kahn et de Meinicke légèrement positives.

L'examen radiologique confirme l'existence, dans la narine droite, d'un corps étranger de forme arrondie (grain de plomb). Il révèle, par ailleurs, une sclérose bronchique sans lésions parenchymateuses.

Le malade est adressé, le 6 septembre, au Centre anti-cancéreux, où M. le Pr Lamarque pratique, en désespoir de cause chez un malade irrémédiablement condamné, quelques séances de radiothérapie totale. L'évolution se poursuit inéxorable. La lésion nasale continue à augmenter rapidement de volume, l'arcade zygomatique est atteinte, un œdème de la paupière se développe.

Le 4 janvier 1938, une mélanurie apparaît en même temps que les métastases cutanées se multiplient. Le malade meurt, le 23 avril 1938, dans le coma, sans jamais avoir présenté de signes de localisations viscérales.

L'autopsie devait nous révéler un fait assez singulier : l'atteinte importante et presque exclusive des séreuses par des métastases néoplasiques : péritoine, plèvre, péricarde sont criblés de petits noyaux identiques aux éléments cutanés. L'ouverture du péritoine donne issue à une sérosité de couleur brun-foncé. La quantité de liquide est d'environ demi-litre.

Les ganglions thoraciques sont peu touchés. Le foie, si fréquemment envahi, au cours des nævo-carcinomes, est intact. Le poumon est normal. La coupe du cœur et du pancréas révèle la présence de taches mélaniques assez nombreuses, apparaissant davantage comme le témoin d'une surcharge pigmentaire que d'un envahissement tumoral.

Etude histologique

Examen de la tumeur primitive

Malgré l'absence clinique de lésions nævoïques pré-existantes, l'aspect général de la tumeur nasale est celui d'un nævo-épithéliome. La tumeur paraît avoir débuté dans le derme moyen et profond. En un seul point, en effet, les cellules néoplasiques affleurent la zone dermo-épidermique. Précisons dès maintenant

que l'épiderme n'a pas été envahi et ne présente aucune lésion notable, à l'exception de l'effacement des bourgeons interpapillaires. En de très rares points cependant, nous avons pu retrouver au milieu des assises malpighiennes une cellule nævique en migration sans que l'architecture générale épidermique ait été modifiée. Les cellules næviques infiltrent profondément le derme sous forme de boyaux réguliers, très nettement limités par de fines lames de collagène, réalisant l'aspect alvéolaire classique. Elles sont étroitement tassées dans ces cloisons, mais conservent cependant une forme assez régulière, arrondie ou polyédrique. Le protoplasme se colore mal par les couleurs basiques, les noyaux sont volumineux et le plus souvent en division anarchique.

La répartition du pigment est très irrégulière. Dans les coupes colorées à l'hématéine-éosine-orange, il apparaît sous la forme de grains ocres, quelquefois hors des cellules, celles-ci conservant leur coloration normale.

Leur charge en mélanine ne se démasquera que par les imprégnations argentiques.

Le collagène demeure passif devant cette infiltration néoplasique ; on ne note aucune stroma-réaction dans les couches profondes. Dans la zone dermo-épidermique, les réseaux capillaires, anormalement développés, sont le siège d'une diapédèse discrète.

Examen d'une tumeur métastatique

L'aspect d'un *noyau métastatique* cutané est assez différent. Ici encore, l'épiderme est normal, mais légèrement aminci. Le réseau capillaire superficiel apparaît considérablement dilaté, contenant, mêlées à quelques globules rouges, des cellules nævi-ques en métastase. Toute la zone dermo-épidermique est le siège d'une stroma-réaction considérable et la plupart des histiocytes apparaissent tatoués de grains de pigment. D'une façon générale, la métastase est plus pigmentée que la lésion originelle. Il est facile de suivre cette surcharge mélanique dans les couches superficielles du derme. Mais on devra arriver à la zone dermo-hypodermique pour retrouver à nouveau les cellules nævi-ques accumulées en boyaux serrés et dont le centre est, par endroits, en voie de nécrose. On note également la présence de cellules næviques dans les lymphatiques, mais il semble que cette voie de dissémination ait été peu importante.

Une dernière observation a enfin retenu notre attention : il

existe une hyperpigmentation de la couche basale de l'épiderme au niveau des zones envahies et dans leur voisinage immédiat. La figure histologique rappelle, par endroits, celle que l'on obtient après coloration de Fontana d'un revêtement cutané normal.

Examen d'un ganglion thoracique

Le *ganglion thoracique* prélevé est littéralement infarci de cellules nævіques qui se sont substituées au tissu lymphoïde dont on ne retrouve plus trace. Ces cellules sont achromiques et le pigment ne s'observe que dans les travées de collagène. Bien que classique, cet aspect nous paraît devoir être opposé à celui de la métastase cutanée très fortement pigmentée.

Lésions viscérales

Dans le pancréas et dans le myocarde, les cellules mélaniques (histiocytes chargés de granulations pigmentaires) sont toujours situées dans les espaces conjonctivo-vasculaires, interfasciculaires ou interlobulaires. On ne rencontre aucune cellule nævique dans les faisceaux musculaires.

Le poumon est intact : on note seulement quelques lésions de splénisation avec alvéolite leucocytaire.

Dans le rein, macroscopiquement normal, on ne trouve pas de cellules nævіques. Le pigment, par contre, apparaît sous forme de grains assez fins, tatouant plus particulièrement les cellules tubulaires qui desquament et apparaissent par endroits libres dans le tube excréteur. Les glomérules, extrêmement congestionnés, présentent une charge mélanique discrète.

Plusieurs notions objectives se dégagent de cette étude analytique :

A. La clinique et l'examen macroscopique des lésions semblent autoriser un premier groupe de conclusions :

1° Le nævo-carcinome a pris naissance dans un revêtement cutané en apparence sain. L'irritation permanente par un corps étranger a révélé la présence d'inclusions de cellules nævіques en déclenchant leur développement anarchique.

2° La généralisation, spontanée et indépendante de toute thérapeutique inopportune, a été immédiate. La première métastase abdominale a suivi de très près l'apparition de la lésion nasale.

3° L'atteinte ganglionnaire a été autrement discrète. La dissémination dans les territoires cutanés s'est faite par voie sanguine.

4° *L'étude topographique des métastases montre un envahissement surprenant de la peau et des diverses séreuses, tandis que les viscères atteints sont indemnes de tout foyer tumoral et ne présentent qu'une simple surcharge pigmentaire.*

B. L'analyse histologique précise et complète les données de l'examen clinique et de la nécropsie.

1° Les métastases cutanées se sont effectuées à peu près exclusivement par voie sanguine. Elles apparaissent plus pigmentées que la lésion d'origine, mais les cellules næviques n'ont elles-mêmes qu'une fine surcharge, ce sont surtout les cellules du tissu conjonctif et les histiocytes sanguins qui sont tatoués de gros grains mélaniques. Dans le complexe tumoral réalisé à distance, il semble qu'il y ait eu une exaltation de la pigmentogénèse en dehors des éléments métastatiques proprement dits et jusque dans les cellules basales d'un épiderme qui a conservé son architecture normale.

2° Les cellules næviques en migration ne possèdent qu'un pouvoir prolifératif restreint ; l'épiderme n'est que très rarement envahi.

3° L'atteinte viscérale, simple mélanose, ne comporte aucun envahissement par développement de cellules néoplasiques. Les grains de pigment se retrouvent dans le tissu interstitiel au voisinage des capillaires ; le parenchyme de l'organe (fibres myocardiques, acini glandulaires) n'est jamais détruit.

Histiocytomes malins de la peau, des gaines tendineuses et des aponévroses

PAR

Adolphe DUPONT (Namur)

En 1933, nous avons présenté, à la Société française de dermatologie (1), une petite tumeur cutanée que nous considérons comme l'homologue malin des histiocytomes de la peau bien décrits par G. Lévy-Coblentz (2), puis par Woringer et Kviatowsky (3). Depuis plusieurs tumeurs du même type ont été signalées et en novembre 1938 MM. Montpellier, Laffargue et Nicolai en ont apporté ici même une observation très démonstrative (4).

Nous avons nous-mêmes observé un second cas d'histiocytome cutané malin, à un détail près, absolument superposable à notre première observation. En outre nous avons pu étudier deux néoplasmes identiques à ces histiocytomes malins de la peau du point de vue de leur structure microscopique, mais issus l'un d'une gaine tendineuse, l'autre d'une aponévrose.

Ces quatre observations ont tant de caractères communs qu'il nous paraît possible d'en dégager quelques traits essentiels de la physionomie d'un type tumoral peu étudié et très discuté. C'est à cette tentative de synthèse qu'est consacré le présent travail.

*
**

(1) Ad. Dupont. — Histiocytome malin xanthélasmisé de la peau. *Bull. Soc. franç. de dermatologie*, 1933, n° 5, mai.

(2) G. Lévy-Coblentz. — Xanthélasma, Xanthome, Xanthosarcome. *Thèse* de Strasbourg, 1926.

(3) Woringer et Kviatowsky. — L'histiocytome de la peau. *Ann. de dermatologie*, 1932, n° 11.

(4) Montpellier, Laffargue et Nicolaï. — Histiocytosarcome giganto-cellulaire de la peau du sein. *Bull. Ass. pour l'ét. du Cancer*, 1938, n° 6, novembre.

Voici, en bref, notre première observation qui a déjà été publiée antérieurement.

La tumeur nous a été adressée par le Dr Daubresse-Morelle, de Bruxelles. Elle s'était développée en l'espace de deux ans à la face postérieure de la cuisse chez une femme de trente-trois ans. C'était une saillie rouge, hémisphérique, de la taille d'une grosse

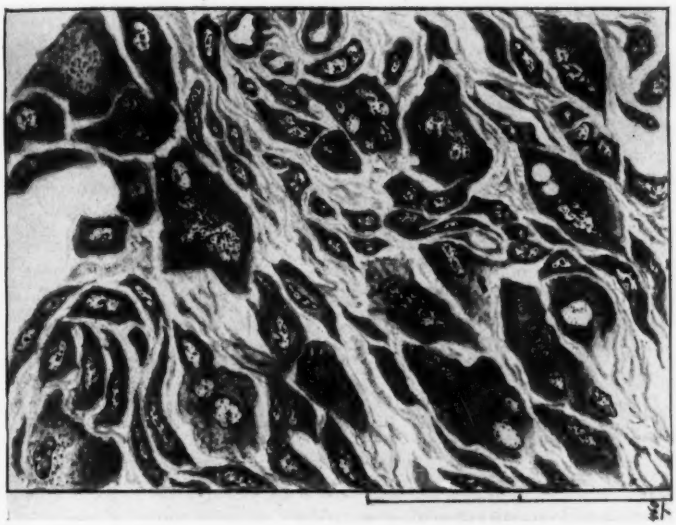

FIG. 1. — Obs. 1. — Histiocytome malin de la peau. Petites cellules fusiformes ou irrégulières et plasmodes géants à noyaux multiples, les uns à peu près normaux, d'autres monstrueux.

amande. Pensant avoir affaire à un mélanome malin achronique, le Dr Daubresse-Morelle excisa largement la tumeur par diathermo-coagulation et compléta l'intervention par une généreuse application de radium. La malade guérit parfaitement et plusieurs années après l'opération elle ne présentait aucune trace de récidive.

L'examen microscopique de la pièce permet de reconnaître, au-dessous d'un épiderme quelque peu distendu mais intact, une large bande de tissu néoformé, à limites assez imprécises, qui a envahi et détruit en grande partie le chorion.

Les cellules tumorales affectent volontiers une ordination fasciculée ou bien se groupent en petits amas rappelant vaguement la disposition des écailles d'un bulbe d'oignon. Elles sont très polymorphes mais on n'a pas de peine à distinguer parmi elles deux types principaux : des cellules de la grandeur d'un fibroblaste jeune ou à peine plus grosses, souvent fusiformes et

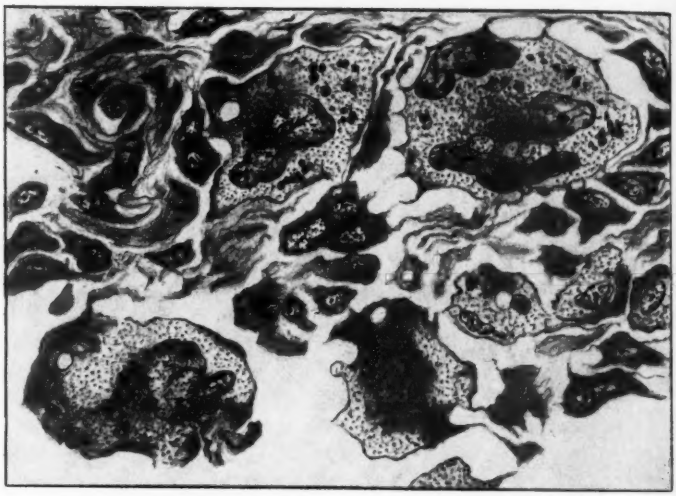

FIG. 2. — Obs. 1. — Histiocytome malin de la peau. Cellules géantes à protoplasme spongieux. Quelques-unes d'entre elles renferment en outre des granulations de lipochrome.

des éléments beaucoup plus volumineux, parfois énormes, de forme globuleuse ou irrégulière.

Les cellules du premier type, généralement ondulées ou incurvées en forme de virgule, ont un noyau ovale, quelquefois échancré ou bourgeonnant, et un protoplasme abondant, acidophile, tantôt dense, tantôt criblé de fines vacuoles. De ci, de là, une de ces cellules est en état de mitose.

Les cellules géantes renferment parfois un noyau unique, mais énorme, boursouflé, plicaturé, multilobé. Bien plus souvent, elles possèdent des noyaux multiples répartis sans ordre dans toute l'étendue de la cellule, les uns petits, ovales, réguliers, d'autres de grande taille et monstrueux. Leur protoplasme originairement

très coloré, prend volontiers une structure spongieuse, soit dans sa portion centrale, soit à sa périphérie. Il contient en outre fréquemment des granulations grossières de teinte jaune brunâtre qui ne se colorent point en noir par l'argent ; ce sont des grains de lipochrome.

Dans les coupes à congélation, la coloration par le scharlach met en évidence d'abondantes gouttelettes graisseuses bi-réfringentes, tant dans les petites cellules que dans les plasmodes géants.

Un réseau de fibres collagènes minces forme la trame de la tumeur.

*
**

Une deuxième tumeur cutanée d'un type analogue au précédent nous a encore été adressée par le Dr Daubresse-Morelle.

Mme Del..., âgée de vingt-sept ans, présentait, depuis cinq ou six ans, à la face externe du bras gauche, une petite tumeur cutanée. Depuis quelques mois ce néoplasme augmente de volume de façon plus rapide et présente des phénomènes congestifs. Au moment où la malade consulte le médecin, la tumeur est une masse globuleuse de la grosseur d'une petite cerise, incluse dans la peau, mobile sur les plans profonds, recouverte par un tégument pigmenté et enflammé. Cette fois encore la possibilité d'un mélanome en voie de transformation maligne est envisagée. Pour cette raison, le néoplasme est enlevé au bistouri électrique ; sa base d'implantation est largement électrocoagulée et subit une application radiothérapique de 1.800 R. internationaux. Revue deux mois après l'intervention, la malade paraît parfaitement guérie. Elle est ensuite perdue de vue.

Au microscope, on constate que la tumeur occupe toute la hauteur du derme jusqu'au contact de l'épithélium et est constituée par une nappe cellulaire dense et continue. Dans ce tissu tumoral on distingue deux portions d'aspect tout différent, dont la ligne de contact assez nette est à peu près perpendiculaire à l'épiderme.

D'un côté, on voit un tissu fait de petites cellules noyées dans un stroma collagène abondant. Ces éléments de forme allongée, amincis à leurs extrémités, sont incurvés en forme de virgule. Ils ont un noyau ovale allongé, riche en chromatine et un protoplasme dense bien coloré. Le groupement de ces cellules en petits amas, dont les quelques éléments ont une tendance à s'ordonner

en spirale, donne à cette région du néoplasme l'allure si caractéristique de l'histiocytome cutané.

Dans l'autre partie de la tumeur les cellules sont beaucoup plus volumineuses que les précédentes et très polymorphes. Il en est de toutes tailles. Les petites et les moyennes, qui sont les plus nombreuses, ont une forme très irrégulière. Elles possèdent un ou deux noyaux ovales ou bourgeonnants. Les grandes cellules n'atteignent qu'exceptionnellement les dimensions des énormes plasmodes de la tumeur précédente ; comme elles cependant elles renferment un noyau unique volumineux muriforme ou des noyaux multiples monstrueux. Tous ces éléments ont un protoplasme très homogène, à peine granuleux et intensément coloré qui, exceptionnellement, présente quelques zones spongieuses. Ils sont étroitement enserrés dans les mailles d'une résille de fibres collagènes grêles.

L'aspect de cette portion de la tumeur rappelle certains aspects des mélanomes malins à un point tel qu'on pourrait s'y tromper s'il n'existait à côté un histiocytome bénin typique.

⁂

Ces deux observations sont, on le voit, parfaitement comparables. L'aspect et l'évolution cliniques des deux néoplasmes sont identiques. Pour tous deux, la même erreur de diagnostic a été commise. Du point de vue histologique, on trouve, de part et d'autre, les mêmes types cellulaires fondamentaux, mais dans la première tumeur se manifeste de façon très accusée le pouvoir pexique des cellules qui est presque entièrement latent dans la seconde pièce.

Le développement de la seconde tumeur aux dépens d'un histiocytome bénin encore reconnaissable dans les coupes et la capacité que possèdent les cellules néoplasiques de fixer les lipides et le pigment démontrent à suffisance que l'on est en présence de néoformations réticulo-endothéliales.

Le polymorphisme cellulaire et l'abondance et l'outrance des monstruosités nucléaires distinguent nos cas des formes bénignes que l'on rencontre habituellement. Il nous paraît légitime de considérer ces deux tumeurs comme des histiocytomes malins.

Les tumeurs histiocytaires bénignes n'étant pas l'apanage exclusif du revêtement cutané, il était permis de s'attendre à rencontrer également la dégénérescence maligne dans les tumeurs

histiocytaires des autres tissus. Le sort nous a favorisés : nous avons observé deux néoplasmes analogues aux précédents développés, l'un aux dépens d'une gaine tendineuse, l'autre aux dépens d'une aponévrose.

L'une de ces observations est particulièrement intéressante : la tumeur en question s'est développée chez un de nos malades personnels que nous suivons depuis près de dix ans. Nous avons donc assisté à la naissance et au développement du néoplasme et c'est sous nos yeux que son extirpation a été réalisée.

*
**

M. Def... est âgé de soixante-quatre ans quand il vient nous voir pour la première fois en août 1929. C'est un homme encore robuste, sans passé pathologique. Il nous consulte au sujet de deux petits épithéliomas cutanés superficiels, situés l'un au visage, l'autre sur l'épaule droite. Une application de radium a facilement raison de ces lésions.

Sept ans plus tard, en mai 1936, le malade nous revient parce qu'un ganglion axillaire, apparu récemment, lui cause des inquiétudes. Craignant une métastase tardive d'un des épithéliomas traités antérieurement, nous faisons appliquer des rayons X qui amènent la résorption totale et définitive de l'adénopathie.

A cette époque déjà, le malade attire notre attention sur une petite « boule » palpable à la face antérieure de l'avant-bras gauche, lorsque la main est fermée et disparaissant quand la main est ouverte.

En avril 1937, il est victime d'un accident : son avant-bras gauche est contusionné par une pièce de bois. A part quelques tiraillements et une rougeur assez marquée de la peau, le traumatisme n'a pas de suites immédiates, mais une vingtaine de jours plus tard, un léger gonflement se dessine qui, lentement, sans arrêt, augmente de volume. Peu à peu une gêne des mouvements s'établit et le membre perd progressivement sa force.

En décembre 1937, après avoir essayé vainement divers traitements résolutifs, le malade, qui entre temps avait consulté divers médecins, se représente chez nous.

Nous constatons les faits suivants. La face antérieure de l'avant-bras est déformée par une tuméfaction oblongue d'une quinzaine de centimètres de longueur. La peau a gardé en cet endroit une apparence tout à fait normale. Au palper, on sent

FIG. 3. — Obs. 3. — Histiocytome malin de la gaine des tendons de l'avant-bras.

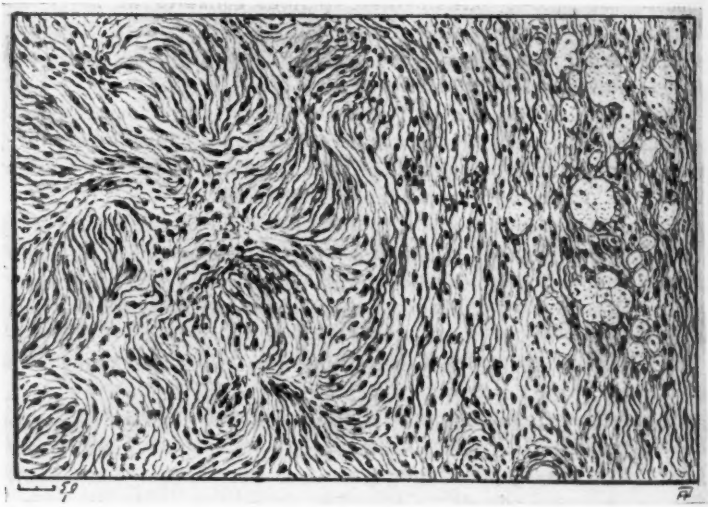

FIG. 4. — Obs. 3. — Tumeur de l'avant-bras. Aspect d'une portion de la tumeur vue au faible grossissement. A gauche, faisceaux d'éléments fusiformes à disposition en tourbillons. A droite, amas de cellules xanthomateuses.

une tumeur nettement délimitée, bosselée, de consistance ferme, presque dure, non adhérente à la peau, mais peu ou point mobile par rapport aux masses musculo-tendineuses.

Cette fois encore, l'idée d'une métastase d'un épithélioma cutané nous vient à l'esprit, mais les caractères généraux du néoplasme ne plaident nullement en faveur de ce diagnostic. Il nous paraît d'ailleurs malaisé de formuler une opinion précise. Aussi prions-nous notre collègue Gobin d'intervenir afin d'enlever la tumeur ou, si la chose s'avère impossible, de prélever une biopsie.

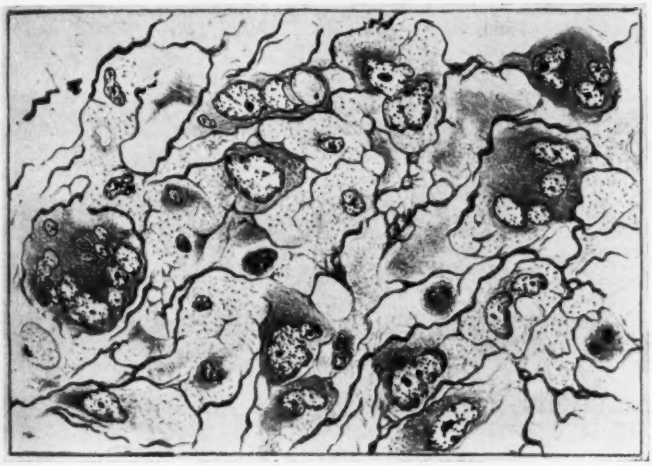

FIG. 5. — Tumeur de l'avant-bras. Plasmodes à noyaux multiples, les uns normaux, d'autres monstrueux, et cellules xanthomateuses.

Dès que la peau est incisée, une masse nettement délimitée apparaît au-dessous de l'aponévrose, au milieu des tendons des fléchisseurs qu'elle a écartés. Elle est parfaitement encapsulée et s'énuclée avec la plus grande facilité dès que le chirurgien a rompu les minces brides fibreuses qui l'unissent aux tendons. Avec l'un de ceux-ci elle a cependant des attaches plus intimes et il faut sectionner ce tendon pour libérer complètement la tumeur.

Les suites opératoires sont des plus simples. Pourtant en raison des constatations histologiques, sur lesquelles nous reviendrons dans un instant, nous avons cru prudent de compléter l'intervention par un traitement radiothérapique assez puissant.

Au cours de l'année qui s'est écoulée depuis l'extirpation de la tumeur, nous avons revu régulièrement le malade. La guérison se maintient parfaitement.

Voici la description de la tumeur. C'est une masse allongée de la grosseur d'un œuf d'autruche qui pèse deux cent cinquante grammes. Sa surface est couverte de bosselures de taille variable, hémisphériques et lisses. Elle a une coloration blanche nacrée

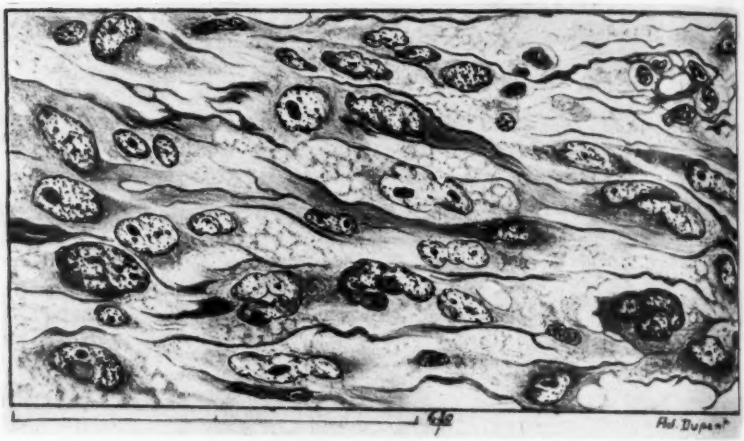

FIG. 6. — Tumeur de l'avant-bras. Travée d'éléments fusiformes à noyau monstrueux. Le protoplasme de certains d'entre eux est criblé de vacuoles.

par endroits, un peu jaunâtre ailleurs. Une membrane aponévrotique l'entoure complètement, sans lui adhérer.

Le tissu tumoral est entouré d'une coque conjonctive épaisse. Sa structure est variée. Dans la majeure partie de la coupe il est constitué par des faisceaux de cellules fusiformes disposées souvent en palissade ou bien orientées en tourbillons et rappelle certains aspects des schwannomes. Dans certaines régions il est fait de cellules enchevêtrées sans ordre. Enfin de ci de là il présente des taches claires, de taille très inégale, qui tranchent nettement sur les autres parties de la tumeur assez fortement colorées.

Les cellules sont très polymorphes. Dans les zones fasciculées,

ce sont de gros éléments allongés, fusiformes ou hérissés de prolongements multiples, qui renferment un ou plusieurs gros noyaux souvent monstrueux, muriformes ou multilobés, centrés

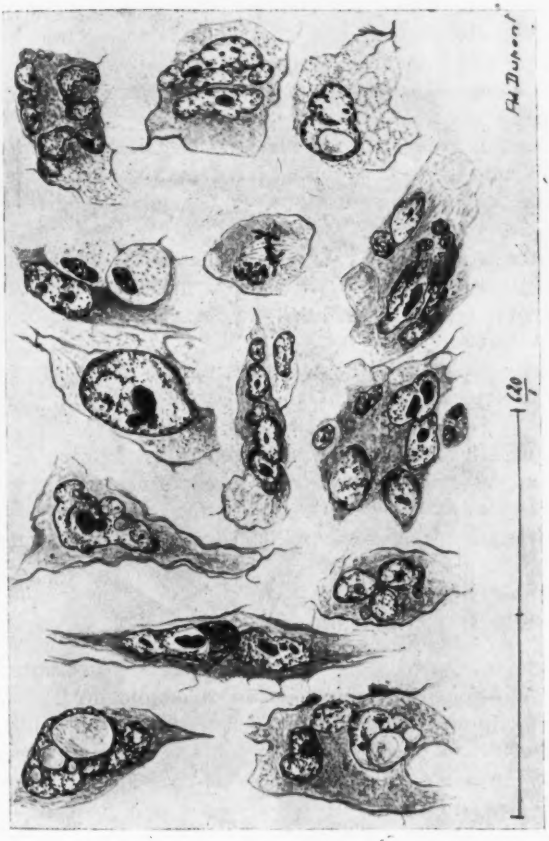

FIG. 7. — Tumeur de l'avant-bras. Quelques types de noyaux monstrueux.

par des nucléoles géants, parfois en état de mitose atypique, et dont le protoplasme homogène et dépourvu de fibrillation est parfois criblé de petites vacuoles. Ailleurs existe un mélange de cellules du volume d'un gros fibroblaste jeune, de forme trapue, irrégulière, possédant d'ordinaire un seul noyau ovale ou irrégu-

lier, et de grands plasmodes de forme vaguement globuleuse, renfermant des noyaux multiples, les uns petits et ovalaires, d'autres énormes, plicaturés, boursouflés et pourvus de lobes multiples inégaux. Toutes ces cellules ont également un protoplasme abondant dense ou vacuolisé.

Les taches claires sont constituées par des cellules globuleuses ou polyédriques, très nettement délimitées, dont le protoplasme a un aspect spongieux et qui possèdent un ou plusieurs noyaux petits, denses, comme ratatinés, plus rarement monstrueux. Ces éléments ont les caractères des cellules xanthomateuses. Les imprégnations lentes à l'hématoxyline ne mettent en évidence aucune fibrille dans le protoplasme des cellules tumorales.

Par contre les colorations spéciales des coupes à la congélation permettent de constater que les vacuoles protoplasmiques des différents types de cellules renferment des gouttelettes graisseuses biréfringentes.

Des fibres collagènes minces serpentent entre les cellules. Souvent étroitement accolées à celles-ci, elles en soulignent les contours.

La tumeur est sillonnée par des vaisseaux nombreux de types variés parmi lesquels les capillaires prédominent. Elle est en outre parsemée de cellules libres, lymphocytes, plasmocytes, poynucléaires neutro et éosinophiles, isolés ou réunis en petits amas.

*
**

La quatrième tumeur a été enlevée par le Dr Van Lantschoot, de Namur, qui nous en a confié l'examen histologique.

L'histoire clinique de ce cas est fort voisine de celle qui vient d'être rapportée.

M. Flus..., un homme âgé de soixante-et-onze ans, a vu se développer, à la face antérieure de la cuisse, il y a environ un an, une petite tumeur parfaitement indolore, qui a rapidement augmenté de volume. L'apparition de ce nodule aurait été précédée de longue date par des sensations de picotement et de tiraillement.

L'examen de la cuisse révèle une tumeur sous-cutanée de la grosseur d'un poing, de consistance ferme, nettement délimitée, lobulée, adhérente à la profondeur. La peau qui recouvre cette

néoformation ne paraît avoir aucune attache avec elle, mais est enflammée.

A l'opération on découvre immédiatement sous la peau, dont

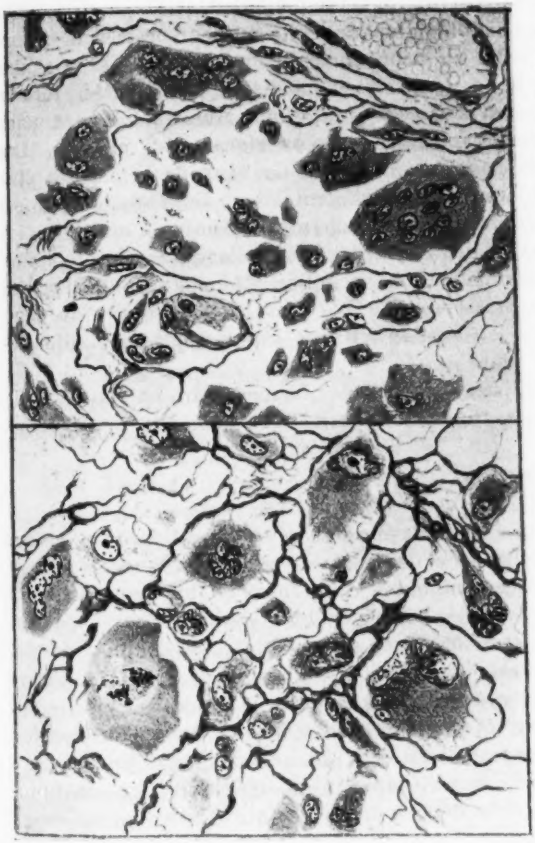

Fig. 8. — Aspect des petites cellules et des plasmodes plurinucléés dans une tumeur à myéloplaxes bénigne d'une synoviale. Cette figure est destinée à mettre en lumière les analogies et les différences qui existent entre les myéloplaxes des néoplasmes bénins et les cellules géantes à noyaux multiples monstrueux des histiocytomes malins.

Fig. 9. — Histiocytome malin de l'aponévrose de la cuisse. Divers types de plasmodes plurinucléés. On saisit ici de façon particulièrement nette le passage du myéloplaxe banal à la cellule géante à noyaux monstrueux.

elle est totalement indépendante, une masse bien délimitée qui s'est développée manifestement aux dépens de l'aponévrose d'enveloppe du membre. L'incision de cette membrane tout autour du néoplasme, libère immédiatement celui-ci qui n'a poussé aucune racine dans les muscles sous-jacents.

La pièce opératoire a le volume d'un poing. Elle est entourée d'une capsule fibreuse. Sa surface est bosselée et de coloration blanche. Sa tranche de section laisse voir un mélange de plages compactes blanchâtres et de zones nécrotiques donnant naissance à des cavités remplies d'un magma noirâtre.

La structure histologique de cette tumeur est bien moins complexe que celle du néoplasme de l'avant-bras. On a affaire ici à une nappe cellulaire homogène, non fasciculée, formée par des cellules trapues de tailles diverses, serrées les unes contre les autres par endroits, plus clairsemées ailleurs. Les cellules géantes sont en majorité. Ce sont des éléments plus ou moins globuleux, à contours dentelés ou imprécis, qui renferment un seul gros noyau plurilobé ou des noyaux multiples, les uns monstrueux, d'autres petits et irréguliers. Leur protoplasme est abondant, compact, non vacuolisé. Les cellules plus petites ont une forme très irrégulière ; elles possèdent un ou deux noyaux réguliers ou monstrueux, et un protoplasme uniformément dense.

La trame du tissu tumoral est formée par un feutrage de fibrilles collagènes fines de densité très variable.

*
**

Ces deux derniers néoplasmes se ressemblent fort en ce qui regarde leur évolution et leur aspect macroscopique. Ils offrent par contre d'assez notables différences dans leur structure histologique. En réalité c'est bien plus le mode de groupement des cellules que les caractères propres de celles-ci qui diffèrent.

L'élément essentiel de l'image microscopique de ces tumeurs nous paraît être cette association de plasmodes géants multinucléés rappelant les myéloplaxes et de cellules plus petites, de formes extrêmement variées, qui ne présentent jamais trace de striation, mais sont susceptibles de manifester des propriétés pexiques très développées.

Ces caractères des cellules et le point de départ des tumeurs suggèrent par contre un rapprochement entre nos cas et les tumeurs à myéloplaxes des gaines tendineuses. On connaît ces formations décrites, il y a longtemps déjà par Heurtaux (1), sous le nom très impropre de myélomes, considérées à tort par cer-

(1) Heurtaux. — *Arch. gén. de Méd.*, 1891.

tains auteurs comme des sarcomes et réétudiées en France, il y a quelques années, par Lecène et Moulonguet (1). Dans sa thèse de 1926, G. Lévy-Coblentz a montré que ces néoplasies, susceptibles de se charger de matières grasses et de granulations pigmentaires, étaient de nature réticulo-endothéliale et méritaient le nom d'histiocytomes ou d'histiocytomes xanthélasmisés.

Certains traits séparent cependant nos cas des formes habituelles de ces tumeurs des tendons. Les monstruosités nucléaires si fortement accusées ne se rencontrent point dans les formes banales ; nous venons de vérifier ce fait dans une série de tumeurs tendineuses ou synoviales de ce type de notre collection. Les noyaux multiples des myéloplaxes et des cellules géantes xanthomateuses du type Touton sont de petits éléments ovalaires, parfois ratatinés, qui n'ont rien de monstrueux.

Il nous paraît difficile de tenir pour bénignes des tumeurs qui présentent une telle anarchie cellulaire. A notre avis, les deux tumeurs que nous venons de décrire doivent être considérées comme d'authentiques sarcomes, comme des histiocytomes malins.

Ainsi donc, la comparaison de nos tumeurs cutanées aux histiocytomes bénins de la peau et la comparaison de nos tumeurs tendineuse et aponévrotique aux tumeurs à myéloplaxes des gaines tendineuses nous conduisent au même diagnostic.

Par ailleurs, la comparaison de nos deux groupes de néoplasmes entre eux met en évidence un certain nombre de caractéristiques d'évolution et de structure qui leur sont communes. Elle permet de conclure que l'on est en présence de deux localisations différentes d'un même type néoplasique. Le rapprochement de ces tumeurs malignes aboutit donc à une conclusion identique à celle que G. Lévy-Coblentz a pu tirer du rapprochement de leurs homologues bénins.

En faisant la synthèse des faits que nous venons de relever, on peut tenter d'esquisser quelques traits du tableau clinique et histologique de l'histiocytome malin à cellules géantes.

Fréquemment issus d'histiocytomes bénins, les sarcomes his-

(1) Lecène et Moulonguet. — Les tumeurs à myéloplaxes des gaines tendineuses. *Ann. d'Anat. pathol.*, 1924, p. 393.

tiocytaires à cellules géantes manifestent leur apparition par une accélération très nette de l'accroissement de la tumeur et le développement, du moins quand ils ont la peau pour siège, de phénomènes congestifs. Leur croissance est parfois rapide puisqu'en l'espace de quelques mois, ils peuvent atteindre le volume d'un œuf d'autruche.

Nos histiocytomes malins cutanés se présentaient comme des saillies hémisphériques, rouge violacé. Les formes tendineuse et aponévrotique étaient des tumeurs bosselées, de consistance extrêmement ferme, adhérentes seulement au tissu aux dépens duquel elles s'étaient développées et partant faciles à énucléer.

Nos quatre tumeurs n'ont manifesté aucune tendance à infiltrer les tissus environnants. Il convient cependant de faire des réserves au sujet de cette bénignité apparente. Tous nos malades ont été opérés moins d'un an après l'apparition du néoplasme ou après qu'une tumeur bénigne préexistante avait manifesté les premiers signes de dégénérescence. Certaines observations de tumeurs de ce type prouvent qu'elles peuvent à un moment donné devenir envahissantes. Rappelons notamment un cas d'histiocytome malin de la fesse, observé par Hickel et rapporté dans la thèse de Lévy-Coblentz, qui finit par envahir le tissu musculaire et provoqua une cachexie progressive et fatale. L'histiocyto-sarcome publié par MM. Montpellier, Laffargue et Nicolai avait ulcéré l'épiderme. D'autre part, si nos malades n'ont point présenté de récidive, peut-être ce résultat heureux doit-il être attribué aux irradiations énergiques qui ont suivi l'extirpation de la tumeur. Lévy-Coblentz a observé une récidive locale après l'excision chirurgicale simple d'un histiocytome malin cutané.

La constitution histologique des histiocytomes malins est, à des variantes de détails près, identique dans les deux variétés de ces tumeurs que nous avons pu étudier.

Ils sont formés par deux types de cellules, mélangés en proportions variables : des éléments de la taille d'un fibroblaste jeune ou un peu plus gros et des cellules géantes. Les premiers ont une forme irrégulière ou sont étirés en fuseau ; ils sont pourvus de un ou de deux noyaux plus ou moins monstrueux. Les seconds, souvent énormes, sont très polymorphes et ont généralement des contours déchiquetés, mal définis par places ; ils possèdent un noyau unique, hypertrophique, boursouflé, mûriforme, ou plus souvent des noyaux multiples, les uns réguliers

et rappelant les noyaux du myéloplaxe, d'autres multilobés, plicaturés, répartis au hasard. Toutes ces cellules, petites et grandes, ont un vaste protoplasme à peine granuleux, mais bien coloré, dépourvu de fibrilles, qui peut se charger de gouttelettes de graisse et de granulations pigmentaires. Elles présentent assez fréquemment des figures de division atypiques.

Fréquemment juxtaposées sans ordre, les cellules tumorales s'ordonnent parfois en faisceaux. Elles sont d'ordinaire séparées les unes des autres par des fibres collagènes fines qui, en s'anastomosant, forment une sorte de trame à mailles étroites.

Ainsi précisé, le tableau clinique et histologique de l'histiocytome malin giganto-cellulaire possède une individualité suffisamment accusée pour qu'il ne soit plus permis de contester l'autonomie de ce type néoplasique considéré jadis par Lecène et Moulonguet comme problématique.

Il peut d'ailleurs dans certains cas prêter à confusion avec d'autres tumeurs. En ce qui concerne la distinction avec le mégacaryocytome et le sarcome polymorphe, tout a été dit dans le travail de MM. Montpellier, Laffargue et Nicolai. C'est avec le myo-sarcome que la discrimination sera parfois la plus délicate. Quand on sera en présence de tumeurs issues des tendons ou des aponévroses, c'est avec le myo-sarcome que la discrimination sera parfois la plus délicate. La présence d'une surcharge graisseuse des cellules néoplasiques ne permet point à elle seule d'éliminer un sarcome musculaire, puisque les tumeurs de cette espèce sont susceptibles de subir une dégénérescence graisseuse. En pareil cas, l'évolution clinique de la tumeur donnera une première indication très précieuse. Au microscope, divers caractères des éléments néoplasiques orienteront le diagnostic dans le sens de l'histiocytome malin : l'absence de toute striation dans le protoplasme des cellules, la prédominance des formes trapues parmi les cellules géantes, l'existence de formes de transition entre les plasmodes à noyaux monstrueux et les myéloplaxes banaux, la présence de cellules xanthomateuses typiques n'appartenant pas au stroma de la tumeur. Enfin l'aspect clinique de l'histiocytome malin cutané peut faire penser aux mélanomes malins et son aspect microscopique est parfois susceptible d'engendrer la même erreur. A défaut de la persistance de rester d'un histiocytome bénin, il pourra être très difficile de trancher la question.

En ce qui concerne la thérapeutique de ces histiocytomes

malins, nous éprouvons quelque embarras à donner des directives précises. Par mesure de précaution nous avons, dans tous nos cas, fait suivre l'exérèse chirurgicale d'une généreuse application de radium ou de rayons X. Pour conclure soulignons l'intérêt pratique que présente l'identification de ce type néoplasique : elle évitera aux anatomo-pathologistes l'énoncé d'un pronostic trop fâcheux et aux malades des délabrements chirurgicaux que n'exigent point ces tumeurs, en dépit de leur allure microscopique inquiétante.

Sarcome du jéjunum

PAR

J. TIPREZ, J. DRIESSENS et Y. OMEZ

La localisation à la première anse jéjunale d'une dégénérescence maligne du type sarcomateux est extrêmement rare.

C'est ainsi que P. Lecène, dans sa thèse, donne les pourcentages suivants : angle duodéno-jéjunal : 3 cas, Jéjunum : 10 cas, Iléon : 21 cas.

D'autre part, un des caractères essentiels des sarcomes de l'intestin étant leur évolution ectasiante, le syndrome de sténose intestinale ne s'observe pratiquement pas au cours de l'évolution de cette lésion.

Enfin, l'apparition d'une hématémèse est tout à fait exceptionnelle, en cas de tumeur maligne jéjunale.

C'est pourquoi nous rapportons l'observation suivante qui comporte ces trois particularités :

Il s'agit d'un ouvrier mineur de 26 ans, sans passé pathologique, envoyé par son médecin à la Consultation des Maladies du Tube digestif, pour des douleurs sous-ombilicales gauches, ayant débuté 18 mois auparavant.

L'interrogatoire met en évidence, d'une part, le siège très précis des douleurs, qui sont électivement para-ombilicales gauches, siégeant en une zone où la palpation montre en surface une résistance pariétale très limitée, en profondeur, une tuméfaction constamment retrouvée avec des caractères identiques lors de chaque examen. D'autre part, le malade fournit sur l'horaire et les modalités de la douleur quelques précisions intéressantes ; au début de la maladie, elles survenaient par crises périodiques, séparées par des accalmies d'une huitaine de jours, tandis qu'actuellement elles sont devenues constantes, se calment un peu par le jeûne et le décubitus dorsal, mais présentant des exaspérations à type paroxystique, sous formes de crampes durant quelques minutes.

Le malade n'a jamais pu percevoir aucune sensation de gargouillement.

Enfin, cet homme signale encore quelques rares vomissements alimentaires et une unique hématémèse, survenue un mois auparavant, formée d'abord de caillots noirâtres, puis d'un flot de sang vermeil, assez abondante, 100 à 150 cc. environ. Elle fut suivie d'un mélæna abondant.

Il semble bien, d'ailleurs, que dans les mois qui précèdent son entrée dans le Service, le malade ait présenté à plusieurs reprises du mélæna, seulement, du fait d'une constipation habituelle, la couleur des selles est souvent noirâtre et la présence de sang digéré dans les selles ne peut s'affirmer nettement.

Actuellement, la réaction de Meyer ne révèle aucune hémorragie occulte et l'examen clinique ne décèle rien d'autre que la résistance pariétale et la tuméfaction profonde constamment retrouvée.

Le foie est petit, mesurant 10 centimètres sur la ligne mamelonnaire droite. Il existe un souffle très discret de rétrécissement aortique, la tension artérielle est de 11,5-7 au Pachon.

Examens de laboratoire. — Urines : albumine : 0 ; sucre : 0 ; scatol : + ; indican : traces.

Sang : Bordet-Wassermann : — ; urée sanguine : 0 gr. 36 ; glycémie : 1 gr. 94 ; cholestérinémie : 1 gr. 68.

Numération globulaire. — Hématies : 2.160.000 ; leucocytes : 7.200. Taux d'hémoglobine : 61 %.

Formule leucocytaire. — Polynucléaires neutrophiles : 72 % ; polynucléaires éosinophiles : 2 % ; polynucléaires basophiles : 1 % ; formes de transition : 4 % ; mononucléaires moyens : 15 % ; mononucléaires grands : 2 % ; lymphocytes : 4 %.

Chimisme gastrique. — Une heure après repas d'épreuve, absence de liquide à jeun.

Evacuation gastrique normale.

Réaction de Gunsbourg normalement positive.

En outre, il faut signaler que, durant son séjour dans le service des voies digestives, le malade présente une légère hyperthermie évoluant entre 37°2 le matin et 38° le soir.

En somme, cliniquement, ce malade jeune, présente un syndrome douloureux abdominal, s'accompagnant, d'une part, de résistance pariétale et de tuméfaction profonde para-ombilicale gauche, d'autre part, d'hématémèse et mélæna, et d'une grosse altération de l'état général, sans aucun autre signe de localisation gastrique.

L'absence de ces signes gastriques nous fit songer à la possibilité d'une affection de la partie supérieure de l'intestin grêle, à vérifier par la radio.

Examen radiologique. — L'examen gastrique démontre l'intégrité anatomique et physiologique de l'organe.

Par contre, l'étude du duodénum et des premières anses grêles est très démonstrative dans le sens d'une néoplasie de la première anse jéjunale (fig. 1).

L'ensemble du duodénum est dilaté, le bulbe augmenté de volume présente surtout une dilatation de sa base où on note de la stase en cupule dans l'intervalle des évacuations duodénales. Les 2e, 3e et

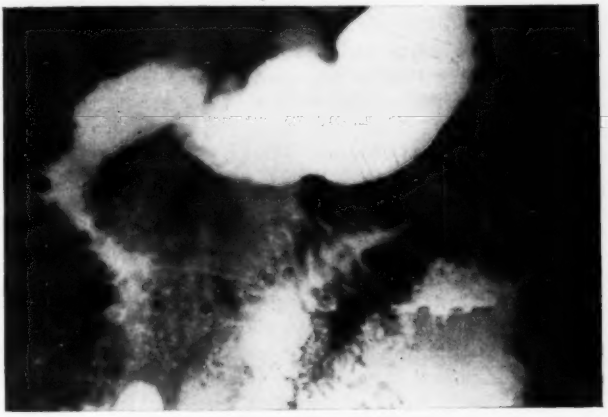

FIG. 1

4e portions sont aussi le siège d'une ectasie marquée. Cette dilatation s'accompagne de stase duodénale généralisée avec mouvement de brassage, péristaltisme et antipéristaltisme violents.

La toute première anse jéjunale, suivant immédiatement l'angle duodéno-jéjunal, présente sur une longueur de 4 cm. environ un rétrécissement filiforme dans lequel la substance opaque filtre, mais avec beaucoup de difficultés, et surtout sans modifier d'aucune façon l'aspect de la portion sténosée, dont les parois semblent très rigides. Le siège de celle-ci correspond exactement à celui des signes décelés à l'examen physique.

Trois examens radiologiques furent pratiqués successivement à plusieurs jours d'intervalle, et, après administration d'antispasmodiques, ils montrèrent constamment la même image.

Intervention. — Une laparatomie exploratrice est décidée, et le malade est transféré dans le service de chirurgie du Professeur Lambret.

Après transfusion sanguine de 1.000 cc., réalisée en plusieurs fois (200 cc. chaque fois), une incision sus et sous-ombilicale est pratiquée sous anesthésie générale au Schleich.

L'aspect opératoire des lésions est bien tel que le faisait prévoir l'examen radiographique.

Sur le grêle, à 6 cm. de l'angle duodéno-jéjunal, se trouve un néoplasme « en virole », rétrécissant considérablement le calibre intestinal. Dans l'épaisseur du méso se trouvent de volumineux ganglions.

Le diagnostic de tumeur maligne de la première anse jéjunale est alors porté, sans que l'on puisse préjuger de sa nature histologique. Cependant, du fait du rétrécissement extrêmement serré, on pense à un épithélioma ou à une linite infiltrante, quoique l'âge du malade soit évidemment en faveur du sarcome.

Une résection de l'anse intestinale sténosée est pratiquée et poursuivie jusqu'au muscle de Treitz, le méso est enlevé en bloc avec l'intestin. Le segment duodénal est fermé par un double plan à la soie. La continuité intestinale est rétablie par une duodéno-jéjunostomie termino-latérale trans-mésocolique.

Dans les jours qui suivent, le malade présente des vomissements abondants, assez clairs et très acides, qui amènent une déshydratation rapide et une aggravation de l'état général. Un état de somnolence profonde s'installe, le taux du chlore sanguin est fortement diminué : chlore plasmatique : 2 gr. 62 ; chlore globulaire : 1 gr. 20.

Une rechloruration énergique est réalisée par administration intraveineuse de sérum salé hypertonique à 20 % (20 gr. de NaCl par jour). Sous l'influence de cette médication, l'état général se relève rapidement, mais les vomissements persistent. Au 5e jour après l'opération, une intervention de dérivation est pratiquée : gastro-entérotomie antérieure trans-mésocolique en Y. Malgré cela, dans la soirée, des lavages d'estomac ramènent encore 500 cc. de liquide verdâtre, d'odeur acide, de même le lendemain.

Le malade est alors emmené par sa famille et meurt deux jours plus tard.

L'autopsie n'a donc pu être faite.

Examen anatomo-pathologique de la pièce opératoire. — Macroscopiquement, on observe un envahissement de toute la première anse jéjunale, sur la totalité de sa circonférence, par une infiltration néoplasique diffuse, s'étendant même nettement dans l'épaisseur du mésentère.

Celle-ci renferme de nombreuses adénopathies extrêmement dures et volumineuses.

La section longitudinale de la virole tumorale montre que celle-ci possède une épaisseur considérable (4 cm. en moyenne) et qu'elle limite une lumière intestinale réduite à un mince canal admettant avec peine l'extrémité d'une sonde cannelée. Cette sténose est absolu-

ment irréductible du fait de la rigidité ligneuse de la paroi intestinale infiltrée.

Microscopiquement, il s'agit d'un sarcome lymphoblastique absolument caractéristique, avec de nombreux vaisseaux sans paroi propre, et cependant un réticulum conjonctif, encore assez net par endroits, ce qui apparente notre cas aux tumeurs décrites classiquement sous le nom de lymphadénome malin ou lymphosarcome (Lecène).

Parmi les nombreuses adénopathies prélevées dans la pièce opératoire, certaines se sont révélées de nature indiscutablement métastatique, la plupart était cependant d'origine purement inflammatoire.

Ainsi que nous le disions plus haut, cette observation comporte plusieurs points particuliers.

1° *Le siège jéjunal du sarcome.* — Le sarcome est une tumeur rare au niveau de l'intestin grêle. « Le sarcome, dit Lecène, est de beaucoup la plus fréquente des tumeurs primitives malignes observées au niveau du jujéno-iléon », mais ce qui ne veut pas dire, ainsi qu'y insiste Okinczyc, qu'il soit d'observation courante. En effet, W. Wortmann, en 1912, rassemble 203 tumeurs intestinales, parmi lesquelles on trouve 198 épithéliomas et seulement 5 sarcomes. Mais il faut remarquer que 3 de ces sarcomes représentent à eux seuls la totalité des tumeurs constatées sur l'intestin grêle.

Ceci explique la discordance toute apparente entre les opinions citées précédemment de Lecène et d'Okinczyc.

On peut dire exactement que le cancer est exceptionnel au niveau de l'intestin grêle et du jéjunum en particulier, mais quand il existe, il se manifeste presque constamment sous forme de sarcome.

2° *Le caractère sténosant de la prolifération.* — Classiquement, et P. Lecène y insiste, le sarcome de l'intestin grêle n'entraîne jamais de rétrécissement de la lumière. « Contrairement à l'épithélioma, qui est toujours et progressivement sténosant, le sarcome ne produit pas de rétrécissement. »

3° *L'apparition d'une hématémèse et de signes de sténose pyloro-duodénale* est absolument exceptionnelle au cours de l'évolution du sarcome de l'intestin grêle.

Ceci ne peut s'expliquer, comme dans notre cas, que par un siège extrêmement haut de la prolifération tumorale érodant les vaisseaux.

P. Lecène, J. Okinczyc ne font aucune mention de la possibilité d'une hématémèse, s'ils signalent toutefois que les vomissements sont possibles dans le cas d'un néoplasme, « à siège très élevé sur le grêle [angle duodéno-jéjunal (Pétrow-Eyer)] ou à forme exceptionnellement sténosante (Rheinwald-Lecène) ».

Même le méloéna est considéré comme un accident évolutif extrêmement rare.

« Il faut connaître la possibilité d'un syndrome de sténose digestive, revêtant quelquefois l'allure d'une véritable sténose pylorique, d'autant plus qu'il peut s'accompagner d'hématémèses impressionnantes. Le caractère manifestement gastrique de ces phénomènes peut ainsi induire en erreur, durant au moins quelque temps, le clinicien non averti » (Okinczyc).

« Dans la majorité des cas, il y a, au niveau du point où l'intestin est envahi par le sarcome, une dilatation parfois considérable du calibre intestinal. » (P. Lecène.

Cependant, W. Wortmann prétend que la sténose serait beaucoup plus fréquente qu'on ne le dit habituellement. Lecène admettait cette possibilité et croyait qu'il s'agissait de tumeur à développement unilatéral prédominant, ce qui ne tardait pas à entraîner un accolement intime de la paroi opposée sur la masse tumorale avec création de cette façon d'un défilé étroit représentant le reliquat de la lumière intestinale.

Dans notre cas, le rétrécissement de celle-ci était entièrement circonférentiel et considérable, ne pouvant être franchi que par une sonde cannelée.

La radiographie mettait parfaitement en évidence cette sténose serrée, qui, à la lumière des notions classiques que nous venons de rappeler, était un argument essentiel contre la nature sarcomateuse de la prolifération maligne qu'elle stigmatisait.

C'est là une notion qui a une grande importance, sinon pratique, du moins théorique et doctrinale : possibilité de sténose extrêmement serrée au cours de sarcome de l'intestin grêle.

Quant aux autres caractéristiques de notre observation, elles sont en complet accord avec les données classiques, spécialement en ce qui concerne les difficultés opératoires et les résultats immédiats de l'intervention chirurgicale.

Toutes les statistiques concordent en effet pour mettre en relief la gravité de celle-ci en cas de sarcome de l'intestin grêle et du jéjunum en particulier.

La mortalité opératoire est estimée à 25 % des cas par Lecène, à 38,8 par Van Rheinwold et à 55,8 % par Mac Glinn.

Elle est en effet essentiellement fonction de la complexité des manœuvres opératoires nécessaires, de l'affaiblissement considérable des malades, du fait d'un diagnostic souvent tardif et aussi et surtout de la tendance à la diffusion et aux adhérences de cette variété de tumeurs intestinales.

Ceci explique pourquoi la mortalité opératoire y est nettement supérieure à celle qui entâche la pratique des résections intestinales ordinaires.

[*Centre anti-cancéreux de la Région du Nord*
(*Directeur : Pr O. Lambret*)
et Clinique des Maladies de l'Appareil Digestif (*Pr E. Doumer*), *Lille*].

Discussion

M. Belot. — La radiographie qui vient de nous être montrée présente une rigidité et une diminution de calibre certaine d'une portion du grêle, mais néanmoins la perméabilité persiste puisqu'il n'existe pas de dilatation au-dessus de la sténose et que, en amont comme en aval, les plis sont dessinés avec une assez grande netteté.

Il serait intéressant de savoir si la lumière de l'intestin était très étroite. Souvent, en effet, un calibre déjà fortement diminué n'entraîne pas de troubles importants dans le rythme des évacuations.

Tumeur mixte du testicule avec prédominance de formations endometriales Syndrome abdominal aigu Réaction de Brouha-Hinglais positive avant et plusieurs semaines après la castration

Etude histo-pathologique

PAR

E. TRUC et H. L. GUIBERT

En mars 1937, M. le Professeur Chevassu avait rapporté à la Société française d'Urologie un cas de chorio-épithéliome du testicule que nous avions observé. Cette tumeur s'accompagnait de gynécomastie et d'un syndrome abdominal aigu.

Nous venons, tout récemment, d'opérer une tumeur du testicule dont les premiers signes cliniques furent ceux d'un syndrome abdominal aigu. Le testicule s'avérait en apparence normal. Son volume aussi ; sa surface était régulière, mais son poids paraissait augmenté et sa consistance anormale nous fit porter le diagnostic de cancer du testicule avec métastase ganglionnaire lombo-abdominale. L'intervention confirma le diagnostic de tumeur du testicule. Il s'agissait donc, comme dans notre cas de 1937, comme dans celui de Gosset, Loevy et Funck-Brentano en 1931, d'une plexite cœliaque révélatrice d'un cancer du testicule. Ce cancer peut être parfois fort petit et rester inclus à l'intérieur du parenchyme testiculaire. Il est nécessaire de connaître l'existence de ce syndrome pour dépister la tumeur initiale.

Observation clinique

Le 24 novembre 1938 vient consulter le nommé S. A., âgé de 27 ans, qui se plaint de douleurs lombaires gauches. Il a été examiné les jours précédents par un médecin qui avait pensé à une colique néphrétique. Les douleurs, qui ont débuté il y a une semaine ont progressivement augmenté et s'irradient maintenant vers la région inguinale gauche.

Dans les antécédents, rien d'intéressant à signaler en dehors d'une blennorragie contractée il y a huit ans.

Lorsque nous examinons ce malade, qui se présente à nous avec un bon état général, nous constatons qu'il existe une zone douloureuse au niveau du flanc et de l'hypocondre gauches. Mais l'abdomen est souple, non contracturé, et l'on ne perçoit, par la palpation, aucune masse anormale.

L'appareil funiculo-épididymo-testiculaire droit est normal. Du côté gauche, on constate l'existence d'un varicocèle funiculaire, d'un épididyme de volume normal, non douloureux, qui est rattaché par un méso au testicule, car on peut l'en séparer. Ce dernier attire aussitôt notre attention par sa consistance anormale et son poids ; il paraît en effet plus lourd ; au niveau de son pôle inférieur, on a la sensation qu'il existe un nodule dur, du volume d'une grosse noisette. Le testicule cependant n'est pas augmenté de volume et sa surface n'offre aucune irrégularité.

L'idée d'un cancer testiculaire s'impose immédiatemnt à notre esprit et, tout en continuant l'examen, nous conseillons au malade d'entrer d'urgence dans le service en vue d'abord d'une exploration chirurgicale qui sera suivie très probablement d'une castration.

Le toucher rectal s'avère normal. Au niveau des seins, il n'existe aucune gynécomastie. Des urines sont prélevées chez ce malade en vue d'une réaction de Brouha-Hinglais qui se montra positive. Le malade rentre le lendemain à l'hôpital où il est opéré aussitôt.

Intervention le 15 novembre 1938 (opérateur : Docteur Truc ; aide : M. Bétoulières). Dans la vaginale existe une petite quantité de liquide citrin. Le testicule extériorisé est de forme et de coloration normales. L'albuginée n'est pas vascularisée. Au niveau du pôle inférieur de l'organe on perçoit, par la palpation, une zone dure, du volume d'une noisette. On fend la glande au bistouri et l'on y constate la présence d'une masse d'aspect néoplasique, jaune bleutée, mais à laquelle l'infarcissement vasculaire donne l'aspect truffé. Par ailleurs, l'intervention vérifie les constatations cliniques : on retrouve un varicocèle funiculaire et un épididyme normal. Castration. Suites opératoires normales.

Le malade étant opéré le 25 novembre, la radiothérapie est commencée le 26 novembre sur les régions ilio-lombo-abdominales ; douze séan-

ces sont faites sous une tension de 180 KV avec 15/10 de cuivre + 10/10 d'aluminium comme filtres. La dose totale fut de 3.000 r.

La radiographie pulmonaire et celle du rachis n'avaient révélé aucune métastase. La radiographie de profil et de trois-quart de l'estomac et du duodénum n'avait pas permis de préciser une déformation pouvant faire penser à une métastase ganglionnaire latéro-vertébrale.

Le 5 décembre, les douleurs lombaires persistaient encore, mais semblaient avoir diminué d'intensité. L'état général est excellent. Le malade sort du service le 9 décembre pour y revenir le 22 du même mois. Depuis la veille au soir, il souffre de douleurs épigastriques et lombaires extrêmement violentes ; elles sont tellement vives, avec sensation de torsion, qu'elles rappellent le syndrome cœliaque des pancréatites. Aux douleurs se sont ajoutés des vomissements et un hoquet extrêmement tenace. La température, qui était de 37° à l'entrée du malade à l'hôpital s'est élevée à 38°, 39°, pendant deux jours pour revenir à la normale ensuite, alors que le hoquet et les phénomènes douloureux persistaient, résistant à toute thérapeutique : infiltration du sympathique lombaire et du phrénique gauche par de la novocaïne, calcium intra-veineux. De nouvelles radiographies pulmonaires et vertébrales ne révèlent rien de suspect du point de vue métastatique, mais une nouvelle réaction de Brouha-Hinglais avec les urines du malade s'avéra encore positive.

Etude anatomo-pathologique

Examen macroscopique

Le testicule était d'apparence et de volume normaux.

Il mesurait 5 cm. de longueur, 3 cm. de largeur et pesait 27 grammes, soit approximativement 5 grammes de plus que l'état normal. Sa surface extérieure était très lisse, sans aucune bosselure. Sa consistance était, en tous ses points, mais surtout en son pôle supérieur, absolument normale ; le pôle inférieur par contre présentait une dureté inaccoutumée.

A la section longitudinale de l'organe, on reconnaît que le pôle supérieur offre la structure habituelle du tissu testiculaire et, d'autre part, que le pôle inférieur est occupé par un nodule régulièrement arrondi, mesurant 3 cm. 5 de diamètre et formé d'un tissu très différent du tissu testiculaire qui l'entoure.

Il existe même une sorte de capsule conjonctive entre le parenchyme normal et le nodule tumoral. Celui-ci montre, sur sa tranche de section, un très grand nombre de cavités microkystiques, les unes vides, les autres à contenu hématique.

Examen microscopique

L'examen histo-pathologique a porté sur une tranche de section totale du testicule intéressant à la fois le parenchyme testiculaire et le noyau tumoral qui occupe le pôle inférieur de l'organe (fig. 1).

Fig. 1. — Photographie des deux moitiés *a* et *b* du testicule sectionné suivant son grand axe ; *c*, masse formée par les organes du cordon où siégeait un gros varicocèle ; *d*, pôle supérieur du testicule, tissu sain ; *e*, pôle inférieur du testicule occupé par la tumeur criblée de micro-kystes, les uns vides, les autres obstrués par des caillots sanguins, ici en noir.

1. **Au niveau du parenchyme testiculaire proprement dit,** et à faible grossissement, on ne constate pas de modification architecturale importante : les canalicules séminipares sont parfaitement reconnaissables et, au sein du stroma conjonctivo-vasculaire qui les sépare les uns des autres, les cellules interstitielles le sont également.

A un grossissement plus fort, la structure histologique des canalicules retient cependant l'attention. En effet, on observe

des modifications importantes dans la constitution de leur paroi et dans celle de leur épithélium de revêtement.

a) La paroi des tubes séminipares présente souvent, en effet, un processus d'*hypergénèse collagène* caractérisé à la fois par

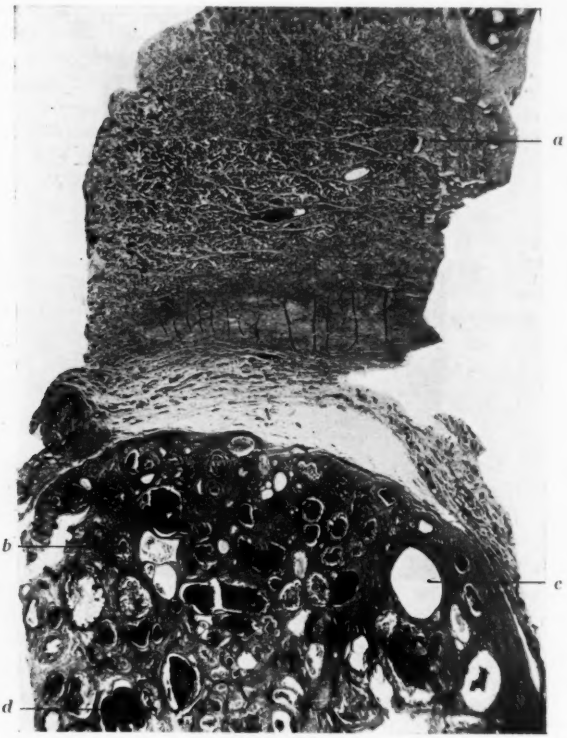

FIG. 2. — Microphotographie de la presque totalité de l'hémi-section *a*, de la figure I ; en *a*, tissu testiculaire sain ; en *b*, tissu tumoral avec en *c*, des micro-kystes et en *d*, d'autres micro-kystes comblés par des caillots.

un épaississement des fibrilles conjonctives qui forment la portion externe de la paroi de ces tubes, et par une sorte d'œdème et de gonflement de la portion interne sur laquelle s'implantent les cellules du revêtement.

Cette hypergénèse collagène, associée d'ailleurs à des lésions

épithéliales que nous étudierons plus loin, provoque ainsi un comblement progressif de la lumière canaliculaire aboutissant, au stade ultime, à la formation d'un véritable cordon fibreux

FIG. 3. — Diversité des éléments constitutifs de la tumeur testiculaire. En *a*, formations épithéliales épidermoïdes avec globes cornés en *a'* ; *b*, formations épithéliales glanduliformes, micro-kystique en *b'* ; *c*, tissu cytogène ; *d*, fibres musculaires lisses.

(fig. 11). La différence de structure entre les deux portions, anormalement épaissies, de la paroi des tubes, est bien mise en évidence par les colorants électifs de la substance collagène, le picro-noir-napthol de Curtis notamment, la portion externe très fibrillaire se colorant beaucoup plus que la portion interne : c'est que, dans la première, les fibrilles collagènes sont considé-

rablement épaissies et que, dans la seconde, ce sont plutôt des lamelles de précollagène avec une très fine tramule et un très petit nombre de fibroblastes (fig. 10).

b) L'épithélium des tubes séminipares est le siège de divers

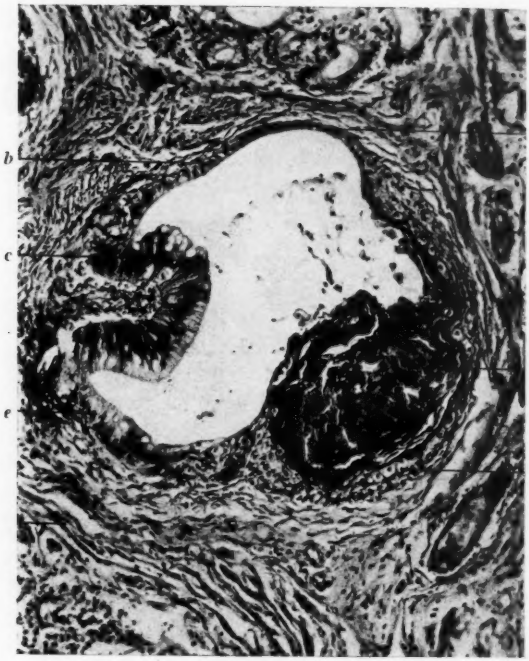

FIG. 4. — Formation tubulaire dont l'épithélium de revêtement est endothéliforme en *a*, cylindrique cilié en *b*, cylindrique mucipare en *c*, épidermoïde avec globe corné en *d* ; *e*, *f*, fibres musculaires lisses sectionnées sous diverses incidences.

processus lésionnels. Le plus souvent, du reste, il n'est composé que d'*éléments sertoliens* dont l'état de pycnose des noyaux est un signe évident de processus dégénératif. Quant à leur cytoplasme, il est généralement le siège d'une dégénérescence vacuolaire et granulo-graisseuse qui explique la présence d'un coagulum plus ou moins granuleux dans la lumière de nombreux tubes. Il n'est pas rare même d'observer la disparition totale de

ces éléments sertoliens frappés d'hypoplasie et de dégénérescence.

En certains territoires mieux conservés du parenchyme testiculaire, on note la présence de cellules séminales du type sper-

Fig. 5. — Microphotographie à fort grossissement de formations épithéliales voisines, épidermoïdes en *a*, avec globe corné et grains d'éléidine en *a'*, cylindrique en *b*, avec pseudo-lumière glandulaire en *b'* ; en *c*, fibres musculaires lisses dans le stroma conjonctif qui sépare les deux formations épithéliales.

matogonies et du type spermatocytes, mais nous n'avons jamais observé de spermatide, ni de spermatozoïde.

En ce qui concerne le stroma conjonctivo-vasculaire intercanaliculaire, ce grossissement nous permet de voir qu'il s'agit bien d'une fine trame collagène riche en vaisseaux sanguins et

en cellules interstitielles dont la structure et la répartition sont très voisines de la normale.

Nous noterons, enfin, que ce parenchyme testiculaire, profondément bouleversé par ce processus scléro-atrophique, ne montre aucune cellule néoplasique en migration.

2. **Au niveau du nodule tumoral occupant le tiers inférieur du testicule**, il s'agit indiscutablement d'une *tumeur mixte, à tissus multiples, épithéliaux et mésenchymateux.*

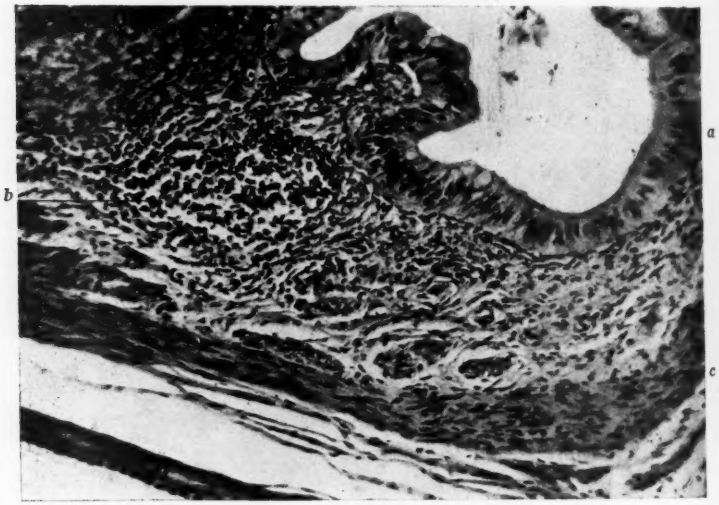

FIG. 6. — Formation tissulaire réalisant une ébauche de paroi intestinale. En *a*, épithélium cylindrique ; *b*, nodule lymphocytaire représentant une ébauche de follicule clos ; *c*, manchon de fibres musculaires lisses.

a) *Les éléments épithéliaux* sont représentés par des formations tubulaires glanduliformes et par des formations épidermoïdes à différenciation cornée plus ou moins marquée.

Les formations tubulaires retiennent l'attention par le polymorphisme de leurs éléments épithéliaux de revêtement : ils sont tantôt cylindriques avec ou sans cils, tantôt cylindriques mucipares, tantôt cubiques ou endothéliformes (fig. 3 et 4).

Souvent, dans une même lumière glandulaire, la structure de

l'épithélium de revêtement varie d'un point à un autre, et les différentes formes cellulaires dont nous venons de parler s'y rencontrent (fig. 4).

Les cellules cylindriques hautes sont de deux types. Les unes, les plus nombreuses, du reste, tantôt ciliées, tantôt dépourvues de cils, ont un cytoplasme finement granuleux, acidophile, et

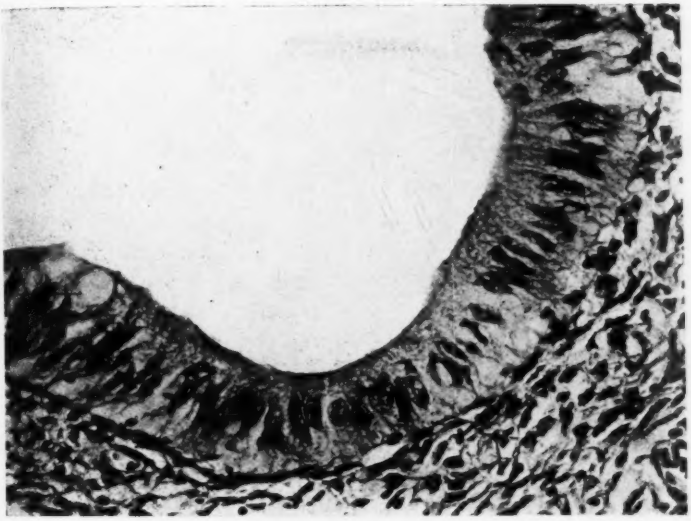

Fig. 7. — Structure, à fort grossissement, de l'épithélium du type intestinal ; à noter la position centrale des noyaux dans les cellules cylindriques hautes ; en *a*, cellule nucipare.

un noyau ovoïde ou allongé, très chromophile, qui occupe le pôle basal de la cellule (fig. 8, 9 et 10) ; ces éléments possèdent un appareil mitochondrial formé, le plus souvent, de très fines granulations situées entre le noyau et le pôle apical : c'est là la structure des *cellules cylindriques de la muqueuse corporelle de l'utérus*.

D'autres cellules cylindriques, dépourvues de cils, ont, elles aussi, un cytoplasme finement granuleux, acidophile, mais leur noyau occupe nettement le centre de la cellule (fig. 6 et 7), à la manière des *cellules intestinales*. D'autre part, les fines granula-

tions mitochondriales n'y sont bien visibles que dans la portion supra-nucléaire du cytoplasme, celles qui paraissent occuper le voisinage du pôle basal, au-dessous du noyau, étant peu caractéristiques pour être indubitables.

Les cellules mucipares sont, elles aussi, de deux types et bien mises en évidence par les colorants électifs du mucus, le mucicarmin de Mayer notamment. Les unes, le plus grand nombre

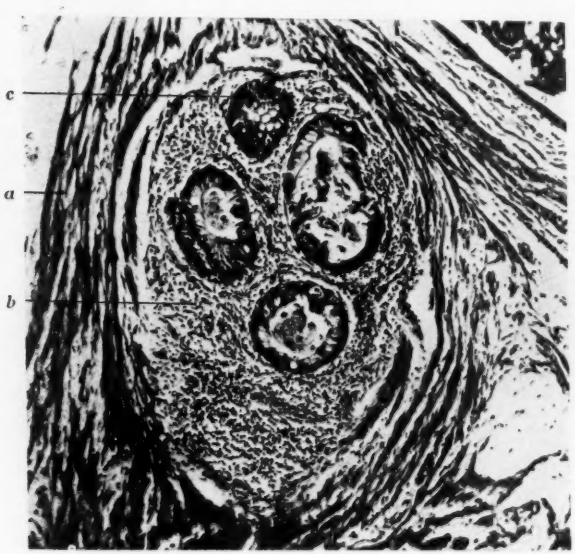

FIG. 8. — Formation endométriale typique. Fibres musculaires lisses en *a*, tissu cytogène en *b*, glandes du type utérin à épithélium cylindrique et mucipare en *c*, en *d*, coagula muco-hématique.

d'ailleurs, conservent leur forme cylindrique haute avec un noyau basal et une flaque de mucus occupant toute la cellule (fig. 10) et formant une sorte de dépôt sur son pôle apical. Cette structure est celle des cellules mucipares du tractus génital et en particulier de la *muqueuse endocervicale de l'utérus.*

Mais on trouve d'autres éléments mucipares qui sont caliciformes ou utriculaires et dont le mucus s'échappe par le pôle apical sous la forme d'un bouchon plus ou moins dense (fig. 7), à la manière des cellules muqueuses de l'*épithélium intestinal.*

Ainsi donc, parmi les cellules cylindriques et les cellules mucipares, les deux types, *utérin* et *intestinal*, s'observent, mais cependant avec une prédominance marquée du premier.

Il faut reconnaître que, si de nombreuses cavités micro-kystiques possèdent des végétations épithéliales endocanaliculaires plus ou moins arborescentes (fig. 4 et 9), il y a aussi un grand

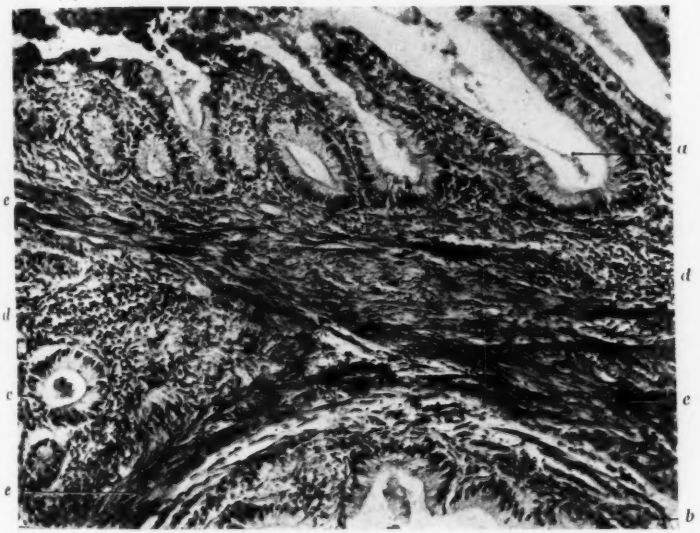

FIG. 9. — Formations endométriales *a*, *b*, *c*, avec végétations endocanaliculaires en *a* et *b* : noter la position basale du noyau dans les cellules cylindriques hautes du type utérin ; *d*, tissu cytogène ; *e*, fibres musculaires lisses.

nombre de ces formations tubulaires qui présentent une lumière centrale plus ou moins obstruée par un coagulum séro-albumino-muqueux très riche en globules rouges ; parfois même, c'est à un véritable foyer hémorragique que l'on a affaire avec quelques cellules épithéliales desquamées.

Une étude attentive de l'épithélium de revêtement de ces micro-kystes permet de se rendre compte que c'est à travers lui que les globules rouges diapédèsent. Ils proviennent, soit de capillaires nettement différenciés, soit de foyers de suffusions

constituant de véritables zones de turgescence, sans aucun élément inflammatoire.

Les formations épidermoïdes sont, soit massives, soit kystiques : souvent leur centre est occupé par un globe épidermique

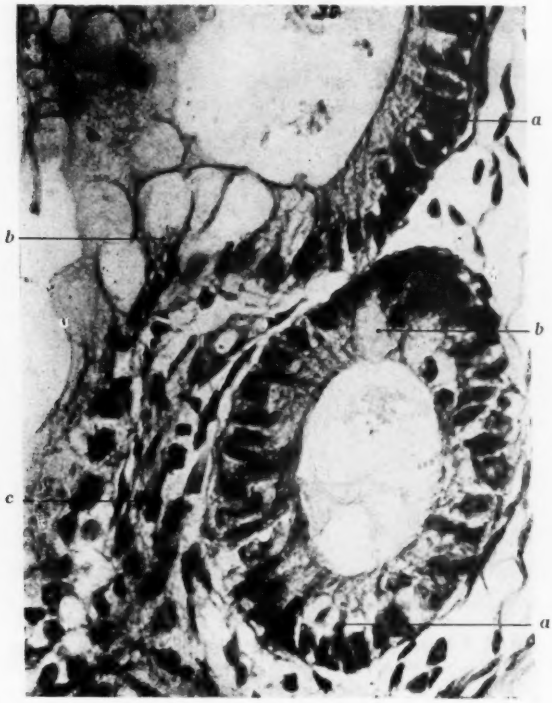

Fig. 10. — Structure à fort grossissement de l'épithélium du type utérin : en *a*, cellules cylindriques ciliées ou simples à noyau basal ; en *b*, cellules cylindriques mucipares ; *c*, quelques éléments de tissu cytogène.

kératosique ou parakératosique (fig. 4). La structure épidermoïde est assez imparfaite du reste : c'est ainsi que souvent l'on observe de nombreux grains d'éléidine au niveau de cellules en voie de kératination (fig. 5), mais les filaments unitifs font généralement défaut entre les cellules dont la structure rappelle celle du corps muqueux de Malpighi.

Certaines cavités micro-kystiques comportent un épithélium de revêtement à structure mixte : cylindrique et épidermoïde, à différenciation cornée même (fig. 4). En conséquence, cet épithélium rappelle, semble-t-il, à la fois le revêtement de l'intestin moyen et celui du revêtement œsophagien.

Fig. 11. — Territoire du parenchyme testiculaire avec lésions de scléro-atrophie des tubes séminipares. Le tube *a* présente en *b*, une paroi normale, en *c*, un début d'épaississement ; le revêtement épithélial est en atrophie marquée ; le tube *d* ne possède plus d'épithélium et sa paroi est très épaissie ; le tube *e* ne présente presque plus de lumière centrale et le tube *f* est transformé en cordon fibreux ; en *g* et *h*, cellules interstitielles.

Il convient d'insister sur ce fait, qu'en aucun point, les formations épithéliales que nous venons de décrire, qu'elles soient glanduliformes ou qu'elles soient épidermoïdes, *ne présentent les caractères histologiques de l'épithélioma.*

Nous n'avons jamais constaté, en effet, des signes d'infiltra-

tion du stroma de la tumeur par des cellules épithéliales en migration cancéreuse ; d'ailleurs, l'anneau de fibres musculaires lisses qui entoure toujours très nettement chaque formation épithéliale est partout indemne d'essaimage néoplasique.

b) *Les éléments mésenchymateux* retiennent particulièrement l'attention. Ils sont constitués par une trame conjonctive assez lâche avec des vaisseaux de petit calibre et de très nombreux

FIG. 12. — Microphotographie destinée à montrer, après coloration au picro-noir-napthol, les caractéristiques histologiques de l'hypergénèse collagène qui frappe la paroi de certains tubes séminipares : le tube représenté ici est en voie de comblement par épaississement de sa paroi fibrillaire dans sa zone externe *a*, lamelleuse et tramulaire dans sa zone interne *b*.

faisceaux de fibres musculaires lisses sectionnés sous les incidences les plus diverses et se différenciant très nettement des fibres collagènes même dans les coupes colorées suivant la technique usuelle à l'hématéine-éosine-orange et à plus forte raison dans celles colorées au picro-noir-napthol de Curtis ou encore au trichrome de Mallory.

Une étude minutieuse de la répartition de ces fibres muscu-

laires lisses permet de se rendre compte qu'elles constituent le plus souvent *de véritables manchons* autour des formations tubulaires glanduliformes décrites plus haut. Si elles réalisent un anneau parfois incomplet autour des tubes, leur présence n'en est pas moins constante autour de chacun d'eux.

Mais il y a plus. Le manchon de fibres musculaires lisses n'est pas toujours en contact direct avec la membrane vitrée des tubes ; très souvent, entre celle-ci et les fibres musculaires lisses, on trouve une couche, d'épaisseur très variable du reste, de cellules lymphocytiformes, de nature lympho-histiocytaire (fig. 8). Ce sont des cellules plus ou moins rameuses, anastomosées entre elles par des expansions cytoplasmiques filiformes constituant ainsi un véritable syncytium avec des noyaux le plus souvent ovoïdes, peu chromophiles et parfois munis d'un nucléole plasmatique. A l'aide de grossissements suffisants, on peut apercevoir, dans l'exoplasme de ces cellules rameuses, des vacuoles centrées par un grain acidophile (grains rhagiocrines de Renaut) : ce caractère cytologique permet, on le sait, d'identifier ces éléments aux histiocytes. On se trouve donc en présence d'un véritable « tissu cytogène » de même structure histiocytaire que le tissu cytogène du chorion de la muqueuse utérine.

Il convient de noter que, si, le plus souvent, le tissu cytogène qui entoure les formations glandulaires réalise un « symplasme lamellaire », au sens de Laguesse, on peut le voir cependant, en certains points, comporter une fine tramule précollagène aisément mise en évidence par les réactifs électifs de cette substance.

Ainsi donc, le tissu cytogène que nous étudions ici présente parfois une évolution fibroïde par différenciation de fibrilles collagènes au sein de l'exoplasme des histiocytes constitutifs de ce tissu.

Ce fait a d'ailleurs déjà été mis en lumière par nos Maîtres MM. les Professeurs Forgue et Grynfeltt, au cours de l'étude d'un adénome endométrioïde de l'espace pelvi-rectal et aussi par Fayot et l'un de nous dans la description histologique d'un endométriome ombilical développé sur cicatrice de laparotomie.

Il résulte donc des faits histologiques qui précèdent que l'ensemble tissulaire composé des tubes pseudo-glandulaires à cellules cylindriques ciliées ou mucipares du type utérin, doublés d'une première couche de tissu cytogène et d'une deuxième de fibres musculaires lisses, *est absolument caractéristique. Il constitue, du point de vue histo-pathologique strict, une formation endométriale typique* (fig. 8).

On peut voir quelquefois aussi, autour de certaines glandes à revêtement cylindrique ou mucipare, des nodules presqu'uniquement lymphocytaires et réalisant, au contact de la vitrée, des sortes de formations folliculoïdes (fig. 6). Elles sont nettement circonscrites, *mais sont privées de centre germinatif ;* elles sont doublées extérieurement de fibres musculaires lisses. Cet ensemble tissulaire comprenant : cellules cylindriques et mucipares, follicules clos imparfaits et fibres musculaires lisses, représentent une ébauche d'intestin moyen. Notons, du reste, que ces formations du type intestinal sont assez rares : celles du type endométrial prédominant manifestement.

Enfin, d'autres formations tubulaires micro-kystiques à revêtement épidermoïde n'ont ni tissu cytogène, ni follicules clos, seul un anneau de fibres musculaires lisses est nettement différencié : nous pensons que des formations peuvent être identifiées à des ébauches de conduit œsophagien.

Il convient de noter tout spécialement qu'une étude minutieuse de cette tumeur mixte du testicule ne nous a pas permis de découvrir aucun élément cellulaire susceptible d'être interprété comme de nature chorio-placentaire.

3. Au niveau de l'épididyme, nous avons observé, en plusieurs points, des lésions scléro-atrophiques comparables à celles que nous avons relevées dans le pôle supérieur du testicule : la membrane vitrée des canaux épididymaires est fortement épaissie, leur épithélium de revêtement, composé de deux assises cellulaires, est parfois considérablement atrophié, les fibres musculaires lisses sont très pauvres en éléments contractiles.

4. L'examen histologique du cordon, en différents points de son trajet, ne nous a pas permis d'y découvrir des cellules néoplasiques en migration : nous y avons seulement observé des signes de dilatation veineuse. Il convient de reconnaître toutefois que des foyers métastatiques ont bien pu échapper à notre investigation puisque les coupes histologiques obtenues sur ce cordon n'étaient pas, indépendamment de notre volonté du reste, rigoureusement sériées.

En résumé, le nodule tumoral intra-testiculaire que nous étudions ici réalise, par suite de sa constitution en tissus néoplasiques épithéliaux et mésenchymateux, une *tumeur mixte* (*embryome à tissus multiples*).

Bien que les formations épithéliales du type épidermoïde et

du type intestinal soient nombreuses, il ne fait aucun doute que c'est la *structure utérine* qui domine : en effet, la presque totalité de la néoplasie est composée de formations nodulaires comprenant des glandes du type utérin plus ou moins parfait, du tissu cytogène, et d'abondants faisceaux de fibres musculaires lisses remarquablement différenciées : c'est bien là une structure communément observée dans les *endométriomes*.

En outre, au niveau de la plupart des glandes du type utérin, on remarque une diapédèse intra-canaliculaire de globules rouges, sans processus inflammatoire, qui fait penser à la possibilité d'un *flux sanguin cataménial*.

Du point de vue histologique strict, cette tumeur mixte du testicule à type endométrial *ne présente pas de signe de cancérisation :* il n'y a pas, en effet, d'essaimage de cellules cancéreuses, ni à travers le stroma conjonctivo-musculaire de la tumeur proprement dite, ni dans la portion du tissu testiculaire atteinte de lésions scléro-atrophiques.

Le cordon, minutieusement examiné sur un grand nombre de coupes histologiques, non sériées cependant, nous a paru indemne de toute infectation cancéreuse.

Considérations histo-pathologiques générales

1. La prédominance de la structure endométriale donne à la tumeur mixte testiculaire que nous étudions ici un caractère de rareté tout à fait particulier. En effet, à notre connaissance du moins, d'une part, des divers cas de tumeurs mixtes du testicule que nous avons relevés dans la littérature durant ces trente dernières années, un seul, celui de Morpurgo, fait mention de formations endométriales et, d'autre part, dans les travaux sur les endométriomes, les auteurs sont d'accord pour nier leur existence chez l'homme. Ainsi donc, notre observation de tumeur mixte testiculaire comportant des formations endométriales paraît bien être la deuxième signalée.

Waelkens et Weil, dans leurs études si complètes sur les embryomes du testicule, mentionnent bien que certains auteurs ont observé des formations tubulaires à épithélium cylindrique simple ou mucipare, entourées d'une première couche d'éléments mésenchymateux et d'une deuxième de fibres musculaires lisses, mais ils identifient ces formations à certains éléments constitutifs de la paroi de l'intestin moyen.

Certes, pour notre part aussi, au cours de l'étude minutieuse d'un grand nombre de coupes microscopiques colorées suivant des techniques diverses, et notamment l'hématoxyline ferrique après fixation au liquide de Gough-Fulton, il nous a été permis d'effectuer des constatations analogues à celles des auteurs précités. C'est ainsi que nous avons très souvent observé, dans nos coupes, des formations tubulaires avec cellules du type intestinal, c'est-à-dire cylindriques hautes, sans plateau strié toutefois, avec noyau central à la manière des cellules de l'intestin à double polarité sécrétoire, avec ébauches de follicules clos et manchon de fibres musculaires lisses, mais nous avons identifié aussi des *formations endométriales indiscutables, histologiquement.* Ce sont en effet des cavités micro-kystiques munies d'un épithélium de revêtement cylindrique cilié ou simple, de même structure que celui de la muqueuse corporelle de l'utérus, c'est-à-dire composé de cellules cylindriques hautes, unipolaires, avec noyau basal et appareil mitochondrial à proximité du pôle apical de la cellule ; d'autres formations tubulaires possèdent un épithélium mucipare analogue à celui de la muqueuse utérine endo-cervicale. Quel que soit l'épithélium envisagé, il est doublé par un véritable tissu cytogène au sein duquel nous n'avons jamais rencontré, nous y insistons, de centre germinatif permettant de l'identifier à du tissu lymphoïde de follicule clos de l'intestin, et par un manchon de fibres musculaires lisses.

En conséquence, à côté de formations épithélio-lympho-musculaires du type intestinal, il en existe un plus grand nombre encore du type utérin et en tous points comparables aux formations endométriales.

Quant à l'observation de Morpurgo, si elle présente avec la nôtre des ressemblances du point de vue histologique, en ce qui concerne notamment la présence de formations d'aspect endométrial, elle en diffère cependant par les deux faits suivants : la transformation cancéreuse de certaines glandes du type utérin et l'absence de renseignements humoraux, la réaction du prolan n'ayant pas été effectuée.

Ainsi donc, le fait que, par opposition à Morpurgo, nous pouvons faire état de cette donnée humorale, nous paraît augmenter considérablement l'intérêt de notre observation en plaidant fortement en faveur de la nature véritablement utérine des formations endométriales que nous avons observées.

2. Mais il y a plus. La diapédèse des globules rouges à travers l'épithélium, pour constituer de véritables caillots dans les tubes glandulaires plus ou moins dilatés, autorise encore plus, semble-t-il, à identifier ces formations épithélio-conjonctivo-musculaires à des ébauches endométriales au niveau desquelles se produit une sorte d'épanchement hémorragique rappelant le *flux cataménial*.

C'est à ce diagnostic histologique que nous nous étions arrêtés à la suite du seul examen anatomo-pathologique ; or, nous avons vu plus haut que la réaction de Brouha-Hinglais était venue à l'appui de notre opinion. Ces faits nous paraissent avoir un certain intérêt, car l'on sait que, si pour P. Bang, C. Hamburger et J. Nielsen, « le diagnostic histologique d'une tumeur du testicule doit toujours être suppléé par une détermination de l'hormone dans l'urine », pour Peyron, réciproquement, la réaction du prolan n'a de valeur que s'il est possible de la « confronter avec les données de l'histo-pathologie ».

C'est précisément ce qui s'est produit pour le cas que nous présentons ici et c'est bien pour cela qu'il nous semble possible d'affirmer, *grâce aux données histologiques et humorales conjuguées*, qu'il existe, dans le nodule tumoral intra-testiculaire que nous avons examiné, des *formations endométriales* avec foyers hémorragiques en présence desquels on peut se poser la question de savoir s'il n'y a pas là un phénomène offrant quelque analogie avec le *flux cataménial*.

Nous pensons qu'il convenait d'attirer tout particulièrement l'attention sur ce point, puisque, comme nous l'avons vu plus haut, les renseignements humoraux sont inséparables des données histologiques.

Il s'en suit dès lors que notre cas de tumeur mixte du testicule à formations endométriales démontrées histologiquement, et du point de vue humoral, par une réaction du prolan positive, se présente comme le premier signalé dans la littérature.

Nous ne nous dissimulons pas du reste que cette interprétation des images histologiques n'est peut-être pas très orthodoxe, au jugement de certains auteurs. Mais n'était-il pas un peu révolutionnaire de faire, à la suite de Chevassu, du séminome, un épithélioma, à l'époque où la majorité des observateurs en faisaient, en France et à l'étranger, une tumeur lymphoïde ?

3. On ne saurait nier toutefois qu'un élément histologique manque à cette tumeur mixte du testicule pour expliquer aisé-

ment la positivité de la réaction de Brouha-Hinglais : nous voulons parler des éléments chorio-placentaires. Leur absence, dans cet embryome, permet dès lors de supposer, soit qu'ils ont échappé à notre investigation malgré une étude attentive sur un très grand nombre de coupes histologiques, soit qu'en un autre point de l'organisme, il existe des foyers tumoraux comprenant des éléments chorio-placentaires, soit enfin que la réaction du prolan ne nécessite pas expressément, pour se produire, du tissu placentaire, mais que *des formations tissulaires du type utérin, avec foyers hémorragiques rappelant le flux cataménial, peuvent y suffire*. Cette dernière hypothèse, en particulier, nous paraît devoir être retenue.

4. Notre intention n'est pas d'envisager ici, d'une manière particulière, les diverses théories pathogéniques concernant, d'une part, les embryomes testiculaires et, d'autre part, les endométriomes en général. Nous avons voulu, en effet, nous borner, dans le présent travail, à l'exposé aussi précis que possible des faits histo-pathologiques observés : leur valeur et leur intérêt nous paraissent sûrs, puisque les données humorales viennent, pour ainsi dire, les corroborer.

5. En ce qui concerne l'identification de cette tumeur mixte testiculaire en néoplasie bénigne ou maligne, la plus grande réserve est à formuler.

Les embryomes du testicule sont-ils des tumeurs malignes ?

Le grand nombre de cas de métastases publiés semble bien le prouver. Mais, à vrai dire, ces métastases elles-mêmes « posent un problème difficile à résoudre », comme le dit Weil. En effet, « il est difficile d'admettre la migration par voie embolique, hors de la tumeur primitive, d'un nodule étendu constitué d'éléments multiples ». On peut invoquer aussi « l'hypothèse de la migration d'un petit complexus microscopique peu différencié et polyvalent analogue, par exemple, aux boutons et vésicules embryonnaires découverts par Peyron et Limousin et dont les éléments revêtiraient secondairement des aspects divers ».

D'autre part, suivant l'opinion de notre Maître, M. le Professeur Grynfeltt, une métastase cancéreuse ne peut pas être « organoïde », mais seulement « monocytoïde », c'est-à-dire ne comprenant que des « cellules d'un seul type ». De sorte que, si des formations néoplasiques extra-testiculaires présentent une structure de tumeur mixte, c'est que l'élément métastasé

a développé des potentialités multiples à la manière des cellules épithéliales génératrices de tumeurs complexes.

Dans le cas qui nous occupe, et tout au moins dans les coupes histologiques examinées, il n'y avait pas trace de cancérisation au niveau de l'embryome testiculaire et pourtant, d'une part, les phénomènes douloureux de plexite cœliaque persistent chez ce malade et, d'autre part, après la castration, la réaction de Brouha-Hinglais reste positive. Tout paraît donc se passer comme si les données histologiques de non cancérisation de la tumeur testiculaire auxquelles aboutissent nos conclusions n'étaient pas rigoureusement exactes.

Au reste, nous avons vu plus haut toutes les hypothèses qui pouvaient être émises sur ce point litigieux ; en réalité, seule une nouvelle intervention chirurgicale ou la nécropsie seraient capables de préciser s'il n'existe pas, au niveau des ganglions lombo-aortiques, un essaimage d'éléments cellulaires épithéliaux ou mésenchymateux provenant de la tumeur testiculaire initiale. Elles nous permettraient aussi de compléter le tableau histologique et de fournir l'explication des faits cliniques et humoraux actuellement observés.

6. Nous formulerons une dernière remarque à propos des lésions scléro-atrophiques que nous avons observées au niveau du parenchyme testiculaire proprement dit et que nous avons décrites plus haut en détail.

Pour ce qui est de l'atrophie de l'épithélium séminipare, nous noterons simplement qu'elle est d'autant plus marquée que la sclérose de la paroi des tubes l'est elle-même. Il n'est donc pas étonnant que cet épithélium fasse complètement défaut lorsque le comblement de la lumière du tube par le tissu scléreux est à peu près total. Ces lésions atrophiques sont communément observées dans les testicules ectopiques et certains auteurs les ont notées aussi dans les testicules présentant des tumeurs mixtes.

Les lésions de sclérose retiendront un peu plus notre attention. En effet, elles sont en tous points comparables à celles que nous avons eu déjà l'occasion d'étudier, ici même, à propos d'un cas d'hyperplasie anormale des cellules interstitielles dans un testicule ectopique. Elles sont intéressantes à signaler, car elles mettent bien en valeur, en les exagérant, pour ainsi dire, les données histologiques normales sur la constitution de la membrane des tubes séminipares. L'on sait, en effet, depuis

Kœlliker, que celle-ci est formée d'un système lamellaire, de nature collagène, d'après Grynfeltt, et qu'on y distingue, selon Branca, Bouin et Grynfeltt, deux zones : l'une externe franchement fibrillaire, l'autre interne, qui n'est autre que la membrane vitrée ou « *membrana propria* » de nature nettement collagène pour ce dernier auteur.

Comme il n'est pas rare de constater, dans l'anatomie pathologique des membranes vitrées, des faits analogues à ceux que nous avons observés ici, il convenait, semble-t-il, d'attirer sur eux l'attention.

Bibliographie des auteurs cités

Bang (F.), Hamburger (C.) et Nielsen (J.). — Essai de classification des tumeurs du testicule basé sur des recherches histologiques, hormonales et cliniques-radiologiques (28 cas). *Bull. Assoc. française pour l'étude du Cancer*, t. XXIV, 1935.

Chevassu (M.). — Tumeurs du testicule. *Thèse* de Paris, 1906.

Grynfeltt (E.). — Sur la structure de la membrane des tubes séminipares chez l'homme. *Académie des Sciences et Lettres*, Montpellier, 10 juin 1919, in *Bull.*, 1920, p. 7.

Grynfeltt (E.), Truc (E.) et Guibert (H.-L.). — Etude histologique d'une hyperplasie considérable des cellules de la glande interstitielle dans un testicule ectopique. *Bull. Assoc. française pour l'étude du Cancer*, t. XXII, n° 8, nov. 1933.

Morpurgo (B.) et Blavet di Briga (C.). — Rarissimo caso di tumore complesso, maligno, del testicolo. *Archivio per le scienze mediche*, vol. LXI, 1936.

Peyron (A.). — Etat actuel de quelques problèmes d'embryologie générale et de pathologie comparée relatifs aux tumeurs du testicule. *Bull. Assoc. française pour l'étude du Cancer*, t. XXV, 1936.

Truc (E.). — Chorio-épithéliome du testicule avec gynécomastie, syndrome abdominal aigu et réaction de Brouha-Hinglais positive dans les urines et le liquide d'hydrocèle. *Soc. franç. d'urologie*, 15 mars 1937.

Truc (E.) et Guibert (H.-L.). — Chorio-épithéliome du testicule à forme de tumeur mixte. *Bull. Assoc. française pour l'étude du Cancer*, t. XXVI, 1937.

Waelkens. — Les embryomes du testicule. *Monographie du Laboratoire Peyron*. Le François, éditeur, 1929, Paris.

Weil. — Les tumeurs du testicule chez l'homme. Embryologie et pathologie générales. *Monographie XXII du Laboratoire Peyron*. Le François, éditeur, Paris, 1936.

[*Travail de la clinique urologique* (*Professeur Jeanbrau*), *du Laboratoire d'anatomie pathologique et du Centre anti-cancéreux* (*Professeur Grynfeltt*), *de Montpellier*].

Seminomes par régénérations testiculaires chez les oiseaux

PAR

Ch. CHAMPY et J. P. LAVEDAN

Au cours de nombreuses castrations partielles chez les oiseaux, nous avons eu l'occasion de constater la production relativement assez fréquente de tumeurs testiculaires diverses.

Nous laisserons de côté pour le moment les embryomes dont nous avons eu des cas (présentant très souvent des neuro-épithéliomes), pour deux raisons : 1° ces tumeurs, sans être fréquentes, ne sont pas extrêmement rares dans les glandes génitales d'oiseaux non opérés. Leur fréquence relative chez les oiseaux castrés partiellement, les expériences de Michailowski (1930), qui indiquent qu'on peut les provoquer par des injections nécrosantes dans le testicule qui, en fait, aboutissent à une castration partielle, permettent de penser que la castration subtotale que nous avons pratiquée chez les animaux qui en ont présenté a joué un rôle dans leur génèse, mais cette présomption reste imprécise du fait de l'existence de semblables tumeurs chez les oiseaux normaux ou réputés tels ; 2° nous ne connaissons pas pour le moment les étapes de transformation du tissu séminal en embryomes chez les oiseaux, nous ignorons par conséquent la chaîne des processus cancérigènes.

Au contraire, les tumeurs formées d'éléments spermatogoniaux ne paraissent pas connues chez les oiseaux, leur fréquence relative dans nos expériences les lie donc à l'expérimentation elle-même. D'autre part, nous avons eu l'occasion d'étudier un très grand nombre de nodules de régénération testiculaire non tumoraux : nous entendons par là qu'ils ne donnaient pas lieu à des tumeurs considérables dépassant le volume des testicules nor-

maux ou fortement adhérentes aux organes voisins. Cependant ces nodules présentent souvent des parties de structure véritablement tumorale, identique à celle des grosses tumeurs (malignes et mortelles), que nous avons pu observer. Dans ces nodules, on peut suivre les transformations des tubes séminifères normaux en tumeur : on en trouve toutes les étapes, on y peut étudier l'origine histogénétique des types que nous avons rencontrés dans les grosses tumeurs.

Ce qui ajoute à l'intérêt de la question, c'est que nous commençons à connaître assez clairement le mécanisme causal de la croissance du tissu testiculaire et de son évolution spermatogène, ce qui nous permet d'entrevoir les causes qui jouent dans cette transformation du tissu normal en tissu cancéreux.

Ces tumeurs ont été étudiées avec d'autres dans la thèse de J. Lavedan. D'autre part, avec J. Marquez, nous avons étudié de près les diverses évolutions possibles des cellules sexuelles des oiseaux : 1° dans les glandes normales, 2° dans les régénérats testiculaires du coq, 3° dans les régénérats de la glande droite des poules après castration. (On sait, depuis les travaux de Zawadowski, que cette glande évolue fréquemment en un testicule), 4° dans la glande gauche des poules castrées imparfaitement, 5° dans la surrénale, où des régénérats de type gonocytaire mâle se rencontrent souvent.

*
**

Nous ne reprendrons pas ici cette étude ; nous indiquerons seulement les conclusions. Les ébauches génitales deviennent fécondes chez l'embryon à la suite de la migration de gonocytes, cellules d'un type très particulier, nées dans la région antérieure du germe. Ces gonocytes paraissent surtout jouer le rôle d'un déterminant embryogénique, car on ne les retrouve plus sous la même forme aux stades ultérieurs. Chez l'embryon âgé ou le jeune, on retrouve, dans les glandes génitales, les grandes cellules sexuelles des anciens auteurs, dont l'aspect oviforme rappelle un peu celui des gonocytes, mais il n'y a pas une lignée continue entre les gonocytes et eux, car ces cellules sont absentes à certains stades et manquent notamment dans l'ébauche droite des poules et les débris parasurrénaliens, où cependant on les retrouve quand l'expérimentation les fait évoluer en testicule, ce qui est fréquent. Elles manquent aussi dans le tube séminifère

en spermatogénèse où les spermatogonies ne leur ressemblent nullement. L'aspect de grandes cellules sexuelles représente donc un état occasionnel et transitoire des cellules sexuelles. Cette forme transitoire semble apparaître quand les conditions générales de la spermatogénèse ne sont pas complètement réalisées. A d'autres moments, elles se présentent sous forme de petites cellules à noyaux très chromatiques (spermatogonies) ou de cellules épithéliformes, quand il n'y a pas de spermatogénèse.

Ces cellules épithéliformes peuvent être très petites (ébauche droite des poules, reliquats surrénaliens). Au début de leur évolution, elles passent souvent par un état épithélial à grandes cellules claires, riches, en enclaves dans leur partie supérieure, à protoplasma filamenteux caractéristique, à noyau assez gros et clair avec nucléoles plus ou moins concentrés.

C'est un abus inadmissible de décrire ces cellules comme des éléments sertoliens. Si, en effet, elles rappellent, par certains caractères, les éléments sertoliens des mammifères, on ne trouve jamais chez les oiseaux de cellules de Sertoli (caractérisées par leur fonction de spermatophores) ayant cet aspect (1). De plus, la forme sertolienne est transitoire, débute à l'implantation des spermies, et disparaît après que les spermies ont été expulsées ou résorbées. La spermatogénèse réapparaît incontestablement dans des testicules qui ont été, à un moment donné, tout entiers au stade épithélial sécrétoire. Donc, ce stade correspond aussi à un aspect transitoire des spermatogonies. En résumé, les gonies des oiseaux se présentent sous quatre aspects : 1° gonocytes primaires ; 2° petites cellules épithéliales ; 3° grandes cellules sécrétoires épithéliformes ; 4° petites cellules à noyau chromatique du type spermatogonial adulte. Il peut se former, aux dépens de ces éléments, de grandes cellules germinatives à divers stades d'évolution, surtout aux stades de début de la spermatogénèse ; elles sont généralement dégénératives.

(1) Nous insistons sur le caractère purement logomachique de descriptions histologiques basées sur une définition vague du terme employé, et qui remplissent d'ailleurs l'histologie : une cellule de Sertoli est *stricto-sensu* la cellule qui porte des spermatozoïdes. Il est déjà imprudent d'étendre le terme aux cellules de la même espèce qui auraient un caractère morphologique analogue, mais sans spermatozoïdes ; il est tout à fait abusif de l'étendre à des cellules qui ont, chez les Oiseaux, un caractère rappelant — et combien vaguement — celui des cellules de Sertoli des Mammifères. C'est du confusionisme total. L'un de nous a montré, dans l'exemple clair des Batraciens, surtout du Discoglosse, que la différenciation sertolienne est transitoire, débute à l'implantation des spermies, et disparaît après que les spermies ont été expulsées ou résorbées.

L'aspect épithéliforme s'observe chaque fois que le testicule est aspermatogène, soit chez le jeune, soit chez l'adulte, quand il y a repos saisonnier.

L'aspect spermatogonial caractérise la spermatogénèse débutante ou active.

*
**

Ce que nous savons aujourd'hui du déterminisme de la spermatogénèse (Evans, Moore and Price, Spencer, Zondek, Aschheim, Martins, Magath, Rosenfeld), indique que le premier état correspond à l'absence ou à l'insuffisance d'hormone gonadotrope de l'hypophyse, le second à l'activité de cette hormone.

Quand elle agit en petit quantité [ou même en grande quantité chez les animaux jeunes (Domm, Champy)], elle ne provoque qu'une multiplication goniale sous forme plus ou moins épithélioide. Quand elle a sa pleine action chez l'adulte et que rien ne gêne le phénomène, elle provoque l'évolution spermatogène (spermatocytes, spermatides, etc.), qui n'a jamais lieu en son absence. Mais pour peu qu'on y réfléchisse, elle provoque en même temps une multiplication spermatogoniale sans laquelle la spermatogénèse s'arrêterait aussitôt faute de matériaux. Seulement, ce qui caractérise l'équilibre normal de maturité, c'est le fait d'une certaine proportion entre l'évolution spermatogène et la multiplication goniale, le premier phénomène limite le second en transformant en spermatozoïdes et éliminant ainsi une part des spermatogonies au fur et à mesure de leur multiplication. De cet équilibre résulte le fait que le testicule cesse de s'accroître une fois mûr. On rompt cet équilibre chaque fois qu'on enlève opératoirement une partie de l'organe, ce qui provoque une régénération ou une hypertrophie compensatrice rapide.

Champy a comparé cette réaction à la rupture d'un équilibre chimique qui tend à se rétablir, proposition qui reste vraie alors que nous connaissons quelques facteurs, notamment le facteur hypophysaire, des réactions qui aboutissent à cet équilibre. On comprend même beaucoup mieux, pour ne tenir compte que du facteur connu, comment une influence hypophysaire donnée A arrive à produire une certaine masse de tissu testiculaire B qui l'équilibre (1). Si on enlève une partie de B, la masse restante : *b*

(1) Si l'on castre, on sait que l'influence hypophysaire continue à croître jusqu'à un taux bien plus élevé que A : donc elle est équilibrée par le tissu qu'elle a produit.

reste soumise à l'influence A (et même peut-être à une influence momentanément plus forte, puisque la castration provoque dans l'hypophyse une réaction gonadotrope) ; le rapport $\frac{A}{b}$ est donc > que $\frac{A}{B}$ et l'excitation hypophysaire fait croître activement *b* jusqu'à l'égaler sensiblement à B, ce qui rétablit l'équilibre.

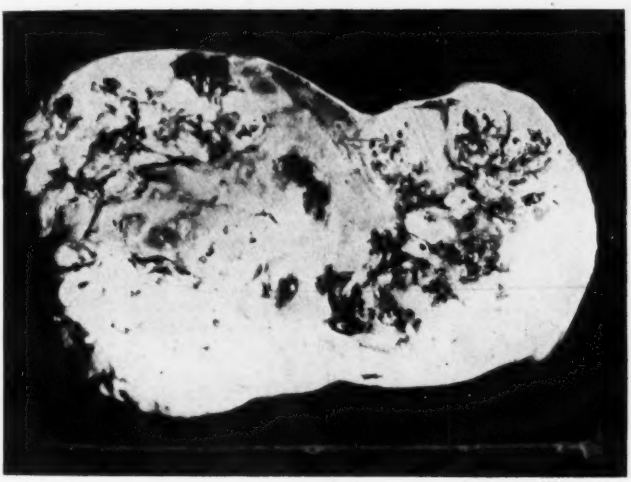

1. Aspect macroscopique de la tumeur 467.

C'est exactement ce qu'on observe en fait dans les castrations qui laissent un fragment de testicule inaltéré. Mais ce n'est pas toujours le cas ; le fragment laissé dans les castrations sub-totales est généralement petit, un peu broyé, les tubes séminifères sont altérés et bridés dans des cicatrices conjonctives, ainsi qu'on l'observe en fait dans les nodules régénérés.

Or, l'évolution spermatogène a, non seulement des conditions hormono-hypophysaires, mais elle a des conditions locales assez précises : elle ne peut s'achever que dans des tubes assez larges, convenablement vascularisés, en l'absence d'une excessive compression. Elle est bien moins exigeante d'ailleurs chez les

oiseaux que chez les mammifères, mais il y a un minimum de conditions locales favorables sans lesquelles elle ne peut être. La multiplication sous forme goniale est au contraire beaucoup moins exigeante.

On se rend compte de cette vérité en étudiant les nodules de régénérations divers et notamment les glandes droites des poules.

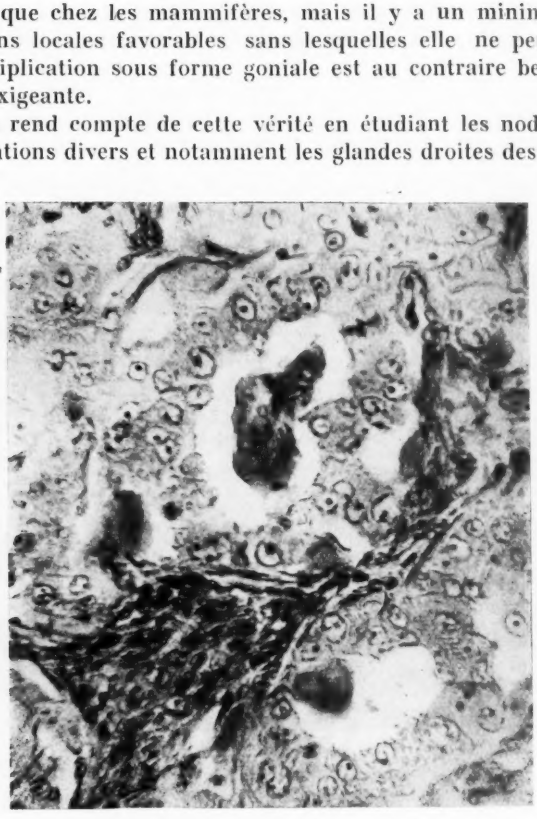

2. Aspect microscopique de structure épithéliale (tumeur 467).

Il est très fréquent de trouver, dans le même nodule, des parties spermatogènes et des parties aspermatogènes. Ces dernières sont toujours celles qui sont le plus bridées dans des travées conjonctives denses où des tubes assez large n'ont pu se former.

Si la spermatogénèse est possible en certains points, c'est que l'influence hypophysaire générale est suffisante. Si elle n'existe pas en d'autres points, c'est donc que les conditions locales l'empêchent.

Donc, des deux résultats de l'action hypophysaire : croissance

goniale et croissance spermatogène, le second étant rendu impossible, toute l'action hypophysaire s'exerce sur le premier, et on a dans les nodules, ou parties de nodules, bridés dans le tissu conjonctif, une simple croissance sous forme spermatogoniale, mais elle est très intense.

C'est ce qu'on observe en fait : on voit les gonies se multiplier activement, soit sous forme de tubes épithéliaux étroits, soit sous

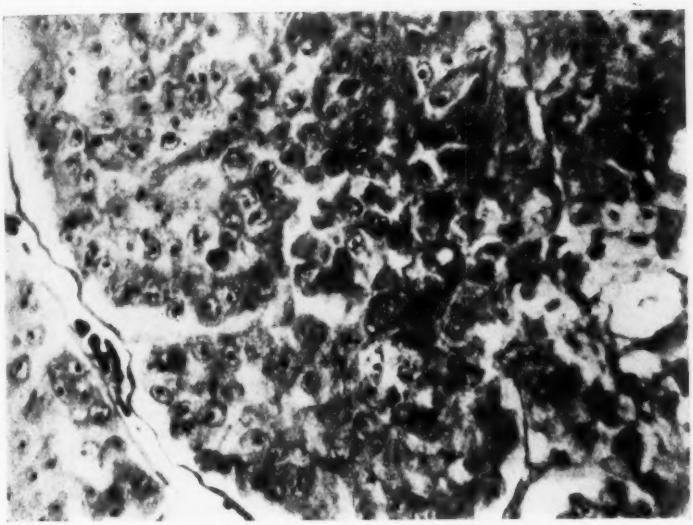

3. Portion où les tubes épithéliaux sont confus (tumeur 467).

forme de petites masses d'aspect spermatogonial incluses dans le tissu conjonctif. Si cela dure assez longtemps, sans qu'une partie des éléments arrive à se libérer du tissu conjonctif et à former des tubes assez larges, on arrive à la production de nodules à type spermatogonial, importants, renfermant parfois bien plus de gonies que n'en renferme l'ensemble des testicules d'un coq normal, et de tels nodules sont fréquents.

Jusque-là, nous disposons d'explications causales parfaites des phénomènes. A partir d'ici, il faut essayer de comprendre comment les masses de spermatogonies en voie de croissance en viennent à échapper à l'influence régulatrice qui s'exerçait à

l'état normal sur les tubes séminifères. Il faut introduire une part d'hypothèse.

L'idée qui paraît la plus vraisemblable est qu'une action gonadotrope forte est contrebalancée plus activement par les éléments de la spermatogénèse que par les spermatogonies.

Elle est conforme à cette constatation que le testicule atteint assez vite son équilibre chez le coq normal à la période de matu-

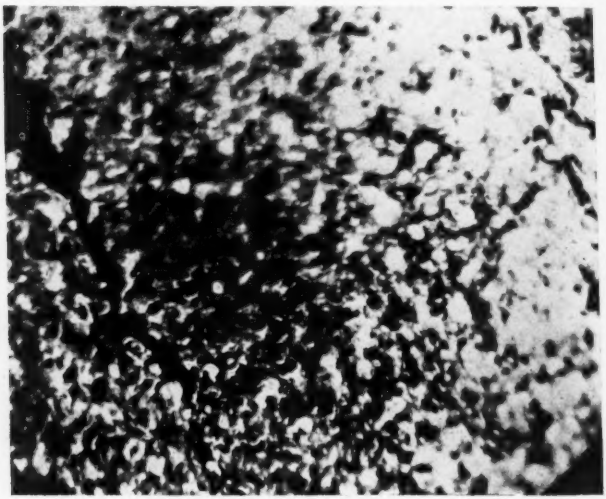

4. Portion en dégénérescence et sarcoïde (tumeur 167).

rité où l'hormone gonadotrope, devenant forte et stable, provoque la spermatogénèse. Nous avons vérifié que l'adjonction d'hormone supplémentaire par injection de prolan n'en augmente sensiblement le volume, chez un coq normal. Au contraire, aux périodes où l'évolution spermatogène ne paraît pas possible et où la glande est spermatogoniale, comme chez le jeune coq, l'injection de prolan, sans en modifier la structure, en augmente sensiblement le poids (vu aussi par Domm).

Il faut reconnaître cependant que bien des vérifications seraient nécessaires encore pour préciser ces données. On conçoit

cependant qu'en face d'une hypophyse hypertrophiée et rendue très gonadotrope par la castration, comme on sait qu'il arrive, en fait, une masse même importante de spermatogonies sans spermatocytes, ne puisse arriver à atteindre l'équilibre d'arrêt et que, par conséquent, continue une croissance rapide qui ne se limitera pas. Le séminome est ainsi constitué.

Remarquons aussi qu'on note, nous le verrons dans les sémi-

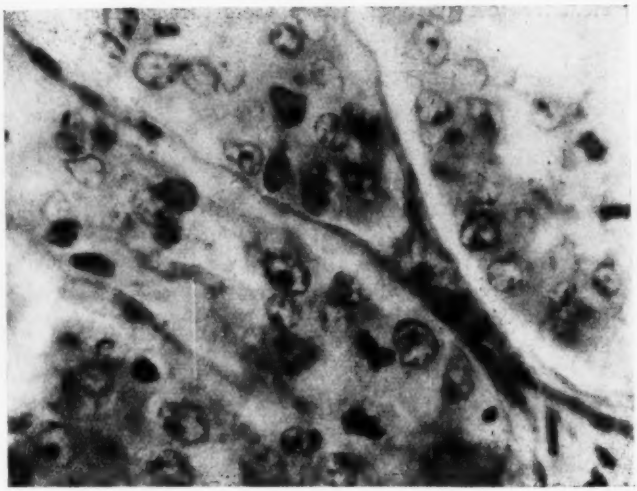

5. Détail de la portion épithéliale (tumeur 467).

nomes, certains aspects un peu atypiques des éléments qui paraissent en relation avec la rapidité de multiplication et aussi des dégénérescences par nécrose qui font que la valeur des tissus à l'égard de l'équilibration hypophysaire s'en trouve probablement encore diminuée.

Dans tous les cas où une croissance rapide des tissus semble établie chez l'adulte pour une cause quelconque, croissance qui s'accompagne toujours d'une certaine régression des différenciations, le tissu semble échapper aux influences régulatrices normales.

Il est un fait, c'est que les formes qui mènent au séminome

sont, dans tous les cas, celles où la multiplication spermatogoniale tend à prendre le pas sur l'évolution spermatogène (1).

*
**

Nous venons d'examiner le cas simple, assez fréquent d'ailleurs dans des nodules, même gros, où l'évolution spermatogène se trouve empêchée par des conditions locales, notamment par des cicatrices conjonctives. Les aspects tumoraux qu'on obtient

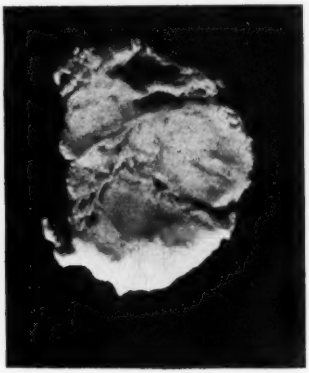

1. Aspect macroscopique de la tumeur 258.

rappellent très exactement ceux qu'on trouve dans deux de nos tumeurs. Il est un autre cas, peut-être plus fréquent dans les nodules, qui paraît pouvoir aboutir à un aspect un peu différent que nous avons trouvé dans deux autres cas.

Lorsque, dans un nodule où la régénération est rapide, les conditions sont favorables à la spermatogénèse (tubes assez grands), celle-ci devient rapidement très active. Comme, le plus souvent, ces tubes sont fermés, les éléments formés se compriment et dégénèrent en s'agglutinant et se cytolysant. Le processus n'en reste pas moins actif dans la paroi.

(1) Dans tous les cas où une croissance rapide des tissus semble établie chez l'adulte pour une cause quelconque, croissance qui s'accompagne toujours d'une certaine régression des différenciations, le tissu semble échapper aux influences régulatrices normales.

Mais la nutrition assez précaire des éléments pariétaux en croissance rapide aboutit souvent à une végétation très curieuse vue par tous les auteurs qui ont étudié ces nodules : la formation *des rosettes*. Nous pensons du moins que ce sont des conditions nutritives qui la déterminent.

Voici en quoi elle consiste : des processus conjonctivo-vasculaires partent de la paroi des tubes pour pénétrer à l'intérieur

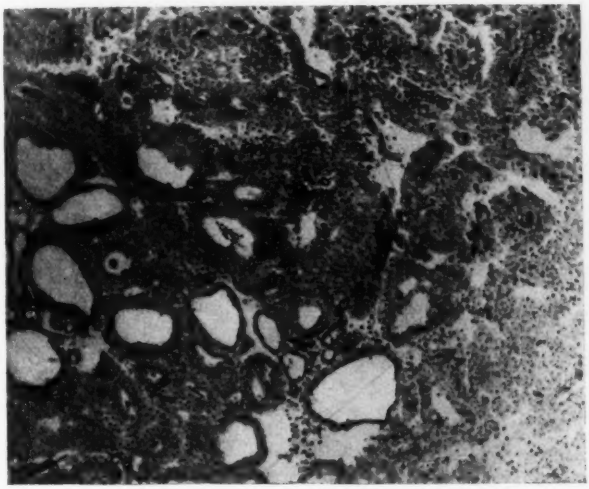

2. Tumeur 258. Vue d'ensemble.

et souvent s'y ramifier en une sorte de papillome dendritique ou de chou-fleur. Ce qui évoque l'idée d'un processus nutritif causal, c'est l'existence d'un capillaire néoformé dans l'axe conjonctif. Les coupes, en des sens divers, de ces processus, donnent l'aspect de rosettes de cellules centrées autour de l'axe conjonctif, d'où la dénomination employée.

En somme, ces processus conjonctifs sont, au début, entourés d'une gaine de tissu séminal spermatogène qui les coiffe. Mais comme elles se bifurquent fréquemment en chou-fleur, les éléments les plus externes, spermatocytes et spermatides, se compriment bientôt d'une rosette à l'autre, se gênent, et les spermatogonies les plus pariétales et les moins sensibles aux obstacles

mécaniques tendent à prédominer. En certains endroits, on les voit encore évoluer en spermatocytes qui dégénèrent vite, en d'autres, elles persistent seules, tendant à se multiplier plus vite et à s'arrondir. On a, dans les nodules où ce processus est intense, des zones à peu près purement spermatogoniales reconnaissables à leur centrage sur un vaisseau néoformé, à une tendance à dégénérer vers la périphérie. C'est l'aspect qu'on retrouve inté-

3. Tumeur 258. Aspect de détail.

gralement dans deux de nos tumeurs et qui y est clair quand la nécrose débutante isole les éléments d'un tissu devenu assez homogène par compression. Il nous amène à relier ce type au processus de l'évolution des rosettes, tandis que nous relions les autres à l'évolution de tubes spermatogoniaux. Mais, dans une même tumeur, on peut trouver des aspects assez divers en des points différents. Il ne serait d'ailleurs probablement pas légitime de séparer absolument les deux variétés, car lorsque les tubes spermatogoniaux sont compacts, il peut se former des sortes de rosettes à l'intérieur. Nous avons là deux aspects de cancérogénèse qu'on retrouve pour beaucoup d'organes sans pouvoir les séparer absolument à cause des cas mixtes : le processus de tubes végétants et s'invaginant dans les tissus ambiants

et celui de papillomes se formant à l'intérieur des tubes (par exemple Moukaye dans les adénomes du col utérin). Le fait que l'un ou l'autre domine donne des aspects architecturaux divers à des tumeurs nées du même tissu qu'on ne peut cependant séparer.

Remarquons que, dans la formation des rosettes, nous aboutissons en fin de compte à ce fait que la multiplication spermatogoniale prend le pas sur la mutliplication spermatocytaire et

1. Aspect macroscopique de la tumeur 376, avec la rate en haut.

le mécanisme du déséquilibre embryo-mécanique s'explique de la même façon.

Jusqu'ici, nous avons eu deux grosses tumeurs mortelles, une trouvée chez l'animal tué par nous (canard), une quatrième, plus petite, adhérente et différente des nodules ordinaires, paraît représenter un type de début. Dans ces deux dernières, on trouvait encore, dans une partie de la masse, des tubes séminifères anormaux, pleins de rosettes, mais en partie spermatogènes, ou bien des tubes épithéliaux séminaux encore reconnaissables. Enfin, une tumeur de l'ovaire de la cane castrée adhérente et infiltrante paraît devoir y être ajoutée (les régénérats ovariens médullaires étant du même type que les régénérats testiculaires).

Mais si nous considérions comme tumeurs tous les nodules ou parties de nodules de la grosseur d'une fève à une cerise,

présentant une structure tumorale et végétant sous forme de spermatogonies plus ou moins atypiques, il faudait en ajouter plus d'une dizaine. Les grosses tumeurs se sont trouvées chez des animaux opérés depuis 2 à 5 ans, ce qui indique une certaine lenteur du processus. Il est bien possible que les petites, provenant en général d'animaux sacrifiés 6 mois à 2 ans après l'opération, auraient grossi si on les avait laissées évoluer.

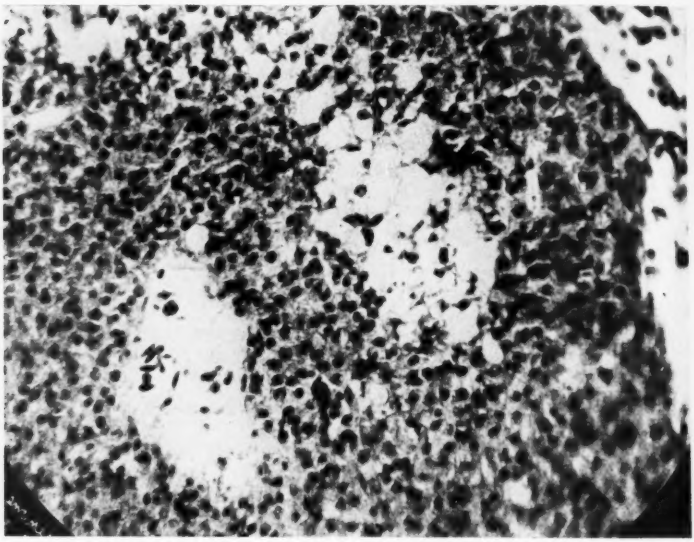

2. Tumeur 376. Aspect au faible grossissement : type sarcoïde avec noyaux en dégénérescence au milieu des lobes.

Nous pensons devoir classer ces tumeurs sous la rubrique de séminomes, malgré leurs aspects architecturaux un peu divers à cause des processus histogénétiques un peu différents dont l'étude des nodules nous a donné la clé. Ils sont un peu différents des séminomes des mammifères, parce que les spermatogonies des oiseaux sont assez différentes de celles des mammifères et que leurs possibilités évolutives paraissent aussi un peu plus vastes. Nos tumeurs ont, des séminomes, un caractère assez net : la fréquence avec laquelle on y retrouve en quantité

variable des cellules du type des grandes cellules germinatives, ou même parfois des cellules nettement oviformes. Elles en ont aussi la facilité de se nécroser, soit en travées diffuses, soit en masses importantes, en donnant des noyaux colloïdes ou hémorragiques qu'on voit bien sur les coupes totales de la tumeur.

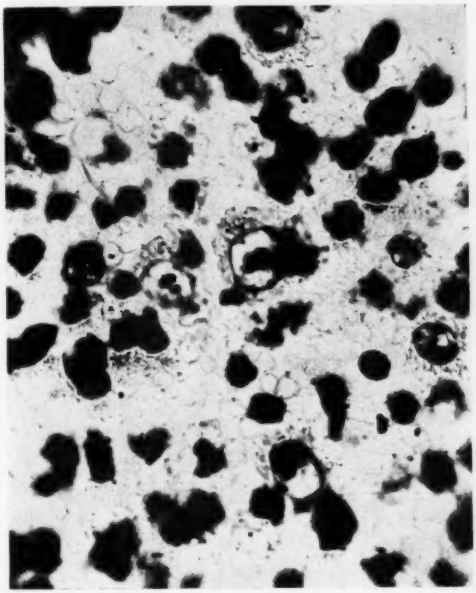

3. Tumeur 376. Aspect au fort grossissement montrant des grandes et des petites cellules.

Comme de telles tumeurs ne paraissent pas connues chez les oiseaux, qu'elles sont la suite logique des évolutions qui se rencontrent couramment dans les nodules de régénération post-opératoire, il nous paraît évident qu'elles sont la conséquence de l'opération et de la régénération qui s'ensuit (1).

(1) Nous avons signalé autrefois (Champy et Blumensaat) l'existence d'une endémie de tumeurs diverses dans notre élevage. Nous en avons alors trouvé de bien des types, mais pas de celui-là. Cette endémie cancéreuse a d'ailleurs disparu depuis le transfert dudit élevage en des conditions meilleures. On ne saurait donc l'invoquer comme cause fortuite. Il est à remarquer à ce sujet

L'un de nous a insisté sur le rôle prépondérant que paraît jouer une régénération excessive dans la cancérogénèse, et sur le fait que cette régénération est le phénomène commun qu'on

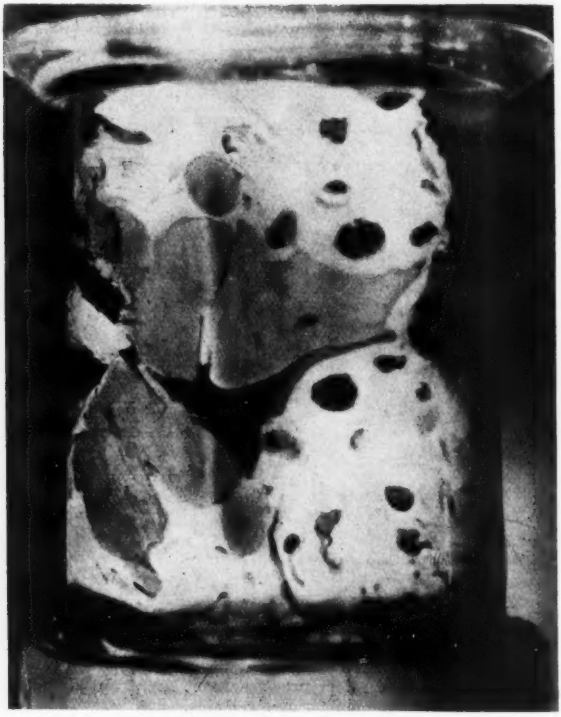

1. Aspect macroscopique de la tumeur 377. Vue d'ensemble avec le foie et les intestins pris par des adhérences.

retrouve dans les processus irritatifs, par ailleurs si divers qui sont à l'origine du cancer. Nous saisissons sur le vif le phénomène de régénération surexcitée avec cette particularité que nous en entrevoyons le mécanisme.

que beaucoup de nos animaux sont des mêmes souches qui, précédemment, montraient une très grande fréquence de tumeurs et que les sujets sont plus nombreux qu'autrefois. Cela élimine, comme facteur de cette endémie, l'hérédité, et indique un facteur local évident.

Nous avons insisté ici sur ce qu'on peut concevoir de leur mécanogénèse en fonction des relations hypophyso-sexuelles connues. Nous renvoyons, pour l'étude détaillée des processus cytologiques d'évolution des spermatogonies, au travail cité.

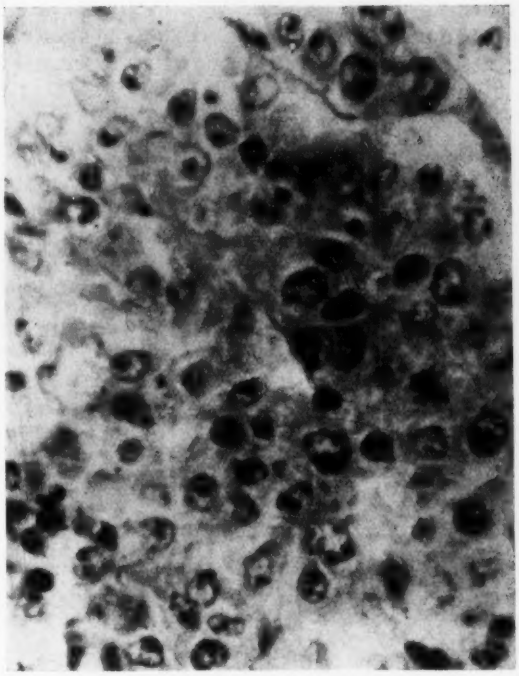

2. Détail de la tumeur 377.

Nous ne doutons guère que les embryomes observés dans les mêmes conditions ne soient aussi déterminés par des anomalies de régénération que nous nous proposons d'étudier ici quand nous en connaîtrons mieux le détail.

Etude des tumeurs

I. Coq hybride (Sebright × Phénix) 467, né en octobre 1931, castré en juillet 1932, revu opératoirement en décembre 1932 ;

rien trouvé à droite (le nodule était donc alors très petit), a reçu par la suite des injections de folliculine. Mort le 16 décembre 1935, crête partielle. A l'autopsie, on trouve une tumeur testiculaire droite occupant tout l'abdomen, grosse comme les deux poings, repoussant les viscères auxquels elle adhère sans les infiltrer, encapsulée assez nettement. Pas de métastases hépatiques ou spléniques, quelques noyaux dans le mésentère.

Tumeur assez polymorphe avec de gros foyers dégénératifs hématiques ou colloïdes.

1. Ensemble d'un nodule testiculaire embryonnaire au milieu de la tumeur 395.

1er aspect : Masses de cellules confuses épithélioïdes formant des replis et des circonvolutions disposées tantôt en travées assez minces, tantôt en masses épaisses.

Les deux éléments tumoraux comprennent des grandes et des petites cellules. Ces dernières sont identiques aux spermatogonies végétant activement de certains nodules de régénération, les premières à de grandes cellules germinatives à noyaux clairs gros nucléoles, masse de grains vitelloïdes. Çà et là, on trouve quelques éléments assez nettement oviformes (ressemblant à des ovocytes jeunes), mitose nombreuses.

2e aspect : Cellules à disposition encore assez nettement épithélioïde, à cytoplasme plus foncé que dans l'aspect I, circonvolu-

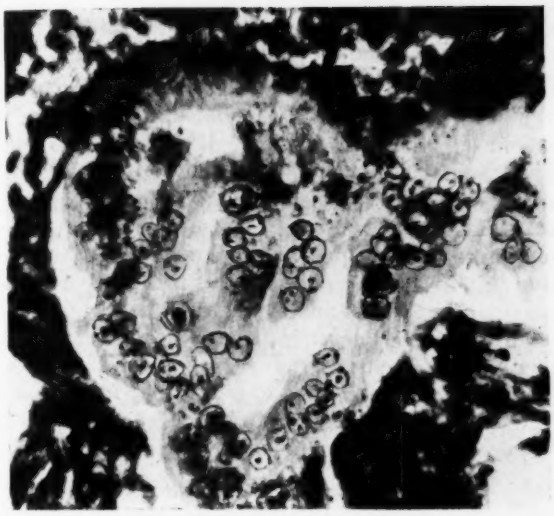

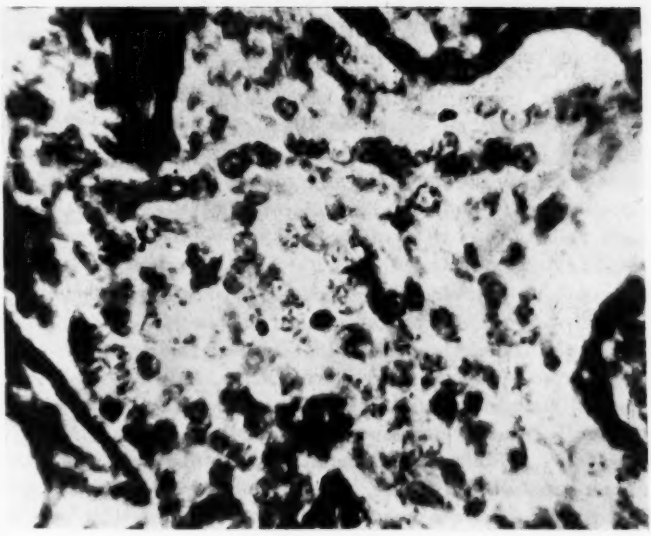

2-3. Détails microscopiques de la tumeur 395.

tionnées vaguement vers les travées conjonctives. Au centre des travées, nombreuses grandes cellules à gros nucléole.

3e aspect : Dans de larges travées compactes, la disposition épithélioïde devient indistincte, les cellules forment des masses confuses dont les parties les plus éloignées du tractus conjonctif dégénèrent les petites par une sorte de pycnose, les grandes par dégénérescence vacuolaire vaguement mucoïde. Les deux sortes de cellules sont mêlées confusément, sans arrangement précis. Les dégénérescences dissèquent des manchons d'éléments restés en meilleur état et centrés sur les tractus conjonctivo-vasculaires, ce qui leur donne un aspect analogue à celui de certains sarcomes périvasculaires. Dans les dégénérats, on rencontre des silhouettes de cristaux aigus (d'acides gras sans doute), dissous par les réactifs. Au voisinage des foyers dégénérés, se forment d'importants foyers apoplectiques où on rencontre, avec des noyaux d'hématies, des leucocytes surtout mononucléés.

4e aspect : Foyers de dégénérescence mucoïde et colloïde avec hémorragie, plus d'éléments tumoraux, mais seulement des squelettes de tractus conjonctivo-vasculaires altérés.

A la périphérie, il y a une vague capsule, mais elle est à peu près partout infiltrée par des travées d'éléments tumoraux.

2. Coq 376, Leghorn doré, qui n'est pas de notre élevage, castré en juin 1931, incomplètement, sa crête sèche puis se régénère, nouvelle opération en décembre 1932. Mort en décembre 1935. A l'autopsie, on trouve un nodule testiculaire de 0 gr. 60 à gauche. A droite, petit nodule adhérent à une grosse tumeur du volume d'un œuf, lobulée, adhérente à la paroi postérieure et aux organes voisins. Petit noyau métastatique dans la rate, rien ailleurs. Crête grande, avec tissu mucoïde bien développé.

Tumeur lobulée présentant à la coupe des foyers hémorragiques, encapsulée par places, mais envahissant la capsule. Histologiquement, tumeur compacte à grands foyers de nécrose, avec travées conjonctivo-vasculaires irrégulières, entre lesquelles sont des éléments arrondis, les uns plus petits, les autres plus grands, en masses confuses. Ces éléments présentent les caractères des deux sortes de cellules de la tumeur précédente. Les grandes ont un noyau arrondi à gros nucléole et souvent des grains vitelloïdes, mitoses nombreuses normales.

La dégénérescence mucoïde atteint en premier lieu les éléments éloignés des travées conjonctivo-vasculaires et, dans ces

points, met en évidence le centrage général des éléments sur ces travées.

En un point, la tumeur infiltre le tissu conjonctif auquel elle adhère et le tissu adipeux, entre les boules de graisse dissociées, on trouve alors des travées des deux sortes d'éléments.

3. Canard de Rouen, 258. Castré partiellement en novembre 1929 et réopéré en décembre 1930, tué le 19 mai 1931. A l'autopsie, on trouve à droite une tumeur du volume d'un œuf de cane formée de kystes à contenu jaunâtre et de masses fongueuses blanchâtres, assez adhérente. Pénis de mâle normal.

Quelques parties de la tumeur ont l'aspect d'un testicule en régénération qui aurait été le siège d'une formation de rosettes très intense. On y rencontre encore quelques spermatocytes. Ailleurs, on trouve des masses de spermatogonies mêlées de grandes cellules parfois confuses, parfois encore centrées sur des axes conjonctivo-vasculaires analogues à ceux des rosettes. Les noyaux des spermatogonies sont souvent plus gros que dans le testicule normal, ce sont les éléments les plus éloignés de l'axe conjonctivo-vasculaire qui prennent le plus volontiers l'aspect de grandes cellules. En quelques points, les petites cellules se rangent en un ordonnancement vaguement épithélial qui formerait des lobes et des circonvolutions. En général, la disposition est très confuse.

4. Coq 395, hybride complexe, né en 1929. Castré en janvier 1930. La crête ne sèche pas, opération itérative en juin 1930. Rien à gauche, à droite un nodule de 0 gr. 50 qu'on enlève presque totalement. La crête sèche. L'animal a reçu des injections hormonales très faibles, puis il est laissé au repos. Mort d'encéphalite en novembre 1933. A droite, on trouve un nodule blanc jaunâtre adhérent, du volume d'une petite cerise.

Il avait semblé être un gros nodule de régénération, mais à la coupe, on voit une masse tumorale formée de travées épithéliales tantôt confuses, formées de petites cellules, tantôt formant des circonvolutions épithéliales. Le cytoplasme est, dans ces masses, un peu plus foncé que celui des spermatogonies. Cette tumeur forme quelques grandes cellules, mais très peu nombreuses. Au centre, on trouve un petit nodule de type testiculaire aspermatogène, bien limité du reste par des travées conjonctives. Dans quelques parties de la tumeur, on trouve encore des tubes testiculaires du type épithélial moyen qui se continuent avec les

masses épithéliales tumorales ayant tout à fait l'aspect de celles qu'on trouve chez le coq 467.

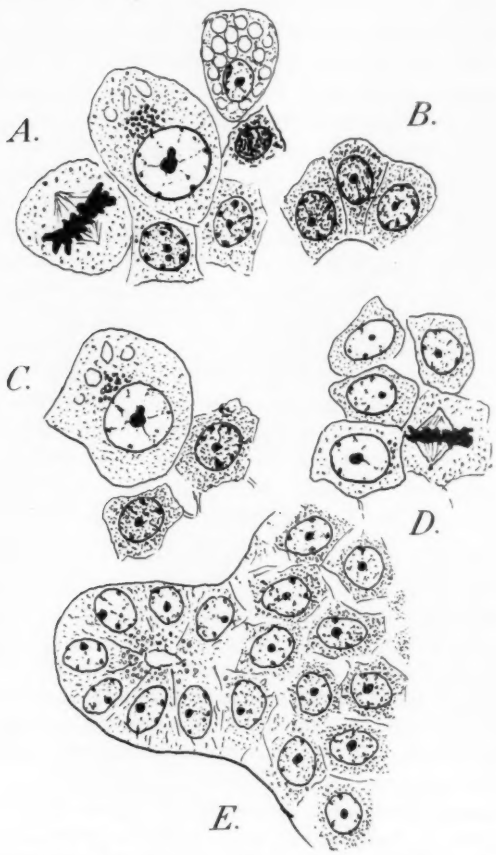

A, B. Tumeur 467. A. Grandes et petites cellules groupées en un faux épithélium. B. Aspect épithéliforme. C. Tumeur 376 : grandes et petites cellules. D, E. Tumeur 395 : aspect moyen et endroit où la tumeur comprend des lobes épithéliformes.

C'est une petite tumeur qu'on n'a pas laissé évoluer et qui présente évidemment des stades de début de l'aspect N°s 1 et 2 qu'on retrouve dans une partie de la tumeur 467.

Ces quatre animaux avaient subi des opérations itératives ramenant le volume du nodule à très peu de chose, alors qu'il était en voie de régénération.

Cane 377, née en mai 1931, ovariotomisée subtotalement en juin 1931, masculinisée partiellement pendant les années 1931, 1932, 1933, 1934, morte le 7 octobre 1936. On trouve, à l'autopsie, une tumeur de la région ovarienne qui embrasse les intestins et adhère au foie. Il n'y a pas de métastase dans les organes eux-mêmes.

Tumeur assez compacte à foyers de nécrose le plus souvent incomplètement dégénérée, formée de grandes cellules à noyaux clairs et gros nucléoles et de cellules plus petites. Ces deux sortes d'éléments sont pris dans un certain nombre de travée et groupés autour de processus conjonctivo-vasculaires. Ils se mitosent activement. On retrouve cet aspect en des points très éloignés de la tumeur. En d'autres points, il y a des foyers de dégénérescence abondants, mais où la dégénérescence, moins complète que dans les autres tumeurs, ne détruit qu'une sorte de périphérie de cellules. Autour des foyers il ne se produit qu'une sorte de pycnose des cellules. Près des foyers de dégénérescence et à la périphérie des masses tumorales, il y a une inflammation marquée qui se traduit par la présence de quelques polynucléaires, mais où les lymphocytes dominent.

Ce processus inflammatoire paraît avoir déterminé l'aspect macroscopique particulièrement adhérent et agglutinant de la tumeur. Il semble que ce sont les zones enflammées qui ont créé les adhérences.

En somme, deux types tumoraux, l'un d'aspect plus épithélioïde, l'autre plus sarcoïde, caractérisés l'un et l'autre par l'évolution plus ou moins fréquente en grandes cellules ressemblant aux grandes cellules germinatives.

Ces deux aspects peuvent d'ailleurs exister en des points différents d'une même tumeur. On ne peut en faire deux espèces. L'aspect épithélioïde paraît lié à la tendance qu'ont les cellules sexuelles des oiseaux à prendre, en diverses circonstances, une disposition épithéliale. Dans l'une des tumeurs, il dérive directement de tubes épithéliaux. L'aspect sarcoïde paraît se rattacher plus particulièrement au processus de la formation des rosettes au cours de la régénération. Nous avons étudié ailleurs ces évolutions diverses des cellules sexuelles des oiseaux, nous n'y reviendrons pas ici.

Bibliographie

CHAMPY (Ch.). — La Spermatogénèse chez Discoglossus pictus. *Arch. Zool. exp. et gén.*, t. LXII, p. 1 à 52, 1923.

CHAMPY (Ch.). — *Sexualité et Hormones.* Doin, édit., Paris, 1924.

CHAMPY (Ch.). — Recherches sur la sexualité. *Bull. Biol. France et de la Belgique*, t. LX, fasc. 3, 1926.

CHAMPY-BLUMENSAAT. — Apparition répétée de sarcomes dans un élevage de poulets. *Bull. Ass. fr. pour l'étude du Cancer*, t. XVII, n° 9, 1928.

CHAMPY-LAVEDAN-MARQUEZ. — Les potentialités évolutives des cellules sexuelles des Oiseaux et la production du séminome par régénération. *Arch. Zool. exp. et gén.*, t. LXXX, p. 389 à 424, 1929.

DOMM. — Observations concerning anterior pituitary gonadal interrelations in the fowl. *Cold Spring Harbor Symposia on quantitative Biol.*, 5, 1937, 241.

EVANS-BERKELEY. — Present position of our knowledge of anterior pituitary function. *J.A.M.A.*, 101, p. 425, 1933.

HOHLWEG. — Veranderungen des Hypophysenvorderlappens und des Ovariums nach Behandlung mit grossen Dosen von Follikelhormon. *Klin. Wochensch.*, t. XIII, n° 3, p. 92, 1934.

LAVEDAN. — Le séminome du testicule des Oiseaux provoqué par régénération. Ses relations avec les embryomes génitaux. *Thèse*, Paris, 1938.

MAGATH-ROSENFELD. — Zur Frage der Wirkung des Follikelhormons auf das Ovarium und der Wechselbeziehungen zwischen den Sexualhormonen des Ovariums und des Hypophysenvorderlappens. *Pflug. Arch.*, t. CCXXXIII, p. 311, 1934.

MARTINS. — Action des hautes doses d'œstrine sur l'hypophyse *in situ* ou greffée dans la chambre antérieure de l'œil de rat. *C.R.S.B.*, t. CXXIII, n° 31, p. 702, 1936.

MICHAILOWSKI. — Das 10 experimentelle Zink Teratom. *Virch. Arch.*, vol. CCLXXIV, p. 319, 1930.

MOORE-PRICE. — Gonad hormone functions and the reciprocal influence between gonads and hypophysis, with its bearning on the problem of sex hormon. *Amer. Journ. Anat.*, t. L, p. 13, 1932.

MOUKAYÉ. — Adénomes bénins du corps utérin de type décidual. *Gynécologie et Obstétrique*, t. III, n° 4, p. 233-244, 1921.

SPENCER-D'AMOUR-GUSTAVSON. — Further studies on estrin hypophyseal antagonism in white rat. *Endocrynology*, 16, p. 647, 1932.

ZAWADOWSKI. — *Die Entwicklungsmechanik des Geschlechts.* Moscou, 1923.

ZONDEK-ASCHHEIM. — Hypophysenvorderlappen und Ovarium. *Arch. f. Gynäk.*, Bd CXXX, p. 31-45, 1927.

ZONDEK. — *Die hormone des Ovariums und des Hypophysen vorderlappen.* J. Springer, 1931.

(*Laboratoire d'histologie de la Faculté de médecine de Paris*).

Le phénoméne de Shwartzman dans ses relations avec les tumeurs

PAR

Robert TULASNE

I. Le phénomène de réactivité cutanée

En étudiant les propriétés toxiques de filtrats de bacilles typhiques, Shwartzman, en 1928, met en évidence une curieuse réaction qu'il décrit sous le nom de « Phénomène de réactivité cutanée local ».

Voici, en quelques mots, l'exposé des faits :

On injecte, sous la peau d'un lapin, 0,25 cc. du filtrat dilué d'une émulsion de bacilles typhiques cultivés sur gélose.

Vingt-quatre heures plus tard, on injecte, dans la veine marginale de ce lapin, 1 cm^3 par kilo d'animal du même filtrat dilué.

Trois ou quatre heures après cette injection, on voit apparaître, à l'endroit de la première inoculation, une zone hémorragique plus ou moins étendue. Cette zone se nécrose ensuite et une escarre sèche se produit et s'élimine, laissant à sa place une cicatrice indélébile.

Les différentes phases de ce phénomène : injection préparante, injection déchaînante, temps de latence et apparition de l'hémorragie, sur le détail desquelles nous ne pouvons insister, ont fait l'objet d'un grand nombre de travaux et ont été bien analysées, notamment par Paul Bordet, d'une part, Gratia et Linz, d'autre part.

L'*injection préparante* peut se faire, non seulement avec le filtrat de bacilles typhiques comme dans l'expérience princeps, mais encore avec de nombreux filtrats d'autres cultures microbiennes notamment : colibacilles et méningocoques.

Diverses catégories de microbes, comme les salmonella, les bacilles dysentériques, des anaérobies, ont été aussi employés avec succès, mais, par contre, le staphylocoque n'a jamais donné de filtrats actifs.

En dehors des filtrats microbiens, la préparation peut être obtenue avec divers facteurs tels que le virus de la vaccine et certaines substances toxiques comme l'extrait d'ascaris.

Antopol a signalé récemment qu'il avait pu obtenir une substance active, capable de préparer le phénomène à partir d'extraits de tumeurs malignes. Ce fait est particulièrement intéressant, comme nous le verrons, en ce qui concerne l'obtention du phénomène dans les tumeurs greffées.

Nous-mêmes, nous avons pu reproduire la réaction en utilisant l'antigène complet de Boivin. Avec ce produit, les réactions que nous avons observées ont été particulièrement intenses et constantes.

Par contre, de nombreuses substances agissant sur la perméabilité capillaire, comme l'histamine, le chlorure d'or et le venin de Crotale, certaines toxines végétales et des substances dépourvues de toxicité, comme le bouillon ou l'essence de térébenthine, sont totalement inactives.

L'*injection déchaînante* doit être effectuée dans certaines conditions déterminées.

C'est d'abord la voie d'inoculation qui a son importance. Elle doit être intraveineuse. D'autres voies, comme la voie péritonéale et la voie rachidienne peuvent également déclencher la réaction, mais d'une façon inconstante. Par contre, la voie sous-cutanée ne peut pas être utilisée.

En deuxième ligne, il faut noter le facteur temps.

L'injection déchaînante doit être faite 8 heures au plus tôt et 34 heures au plus tard après l'injection préparante, sinon la réaction ne se produit pas.

En troisième ligne, il est important de noter que, pour la réaction déchaînante, on n'est pas obligé d'utiliser exactement la même substance qui a servi à faire l'injection préparante. C'est ainsi qu'on peut obtenir la réaction chez le lapin préparé avec la colitoxine en lui injectant un filtrat de culture de méningocoques et inversement. La réaction n'est donc pas spécifique, mais ce manque de spécificité n'est peut-être qu'apparent. Il est possible que le phénomène dépend de l'action de certaines substances (facteurs purpurigènes de Gratia), qui peuvent se

trouver en quantité identique dans des produits d'origines différentes.

Les produits susceptibles de déclencher le phénomène sont moins nombreux que ceux qui peuvent le préparer. Il y a d'abord les filtrats microbiens, les antigènes complets des bactéries à Gram négatif, comme nous avons pu l'observer, puis des complexes antigènes-anticorps. Les complexes les plus souvent employés ont été, d'une part, le mélange de sérum de cheval avec du sérum de lapin anti-cheval et, d'autre part, des filtrats microbiens mélangés avec les anti-sérum homologues.

Les animaux sensibles au phénomène de réactivité cutanée ne sont pas nombreux. L'animal de choix est le lapin ; le cobaye donne des réactions beaucoup plus inconstantes, la souris et le rat se montrent absolument réfractaires.

La réaction hémorragique ne se produit qu'après un temps de latence qui est de 3 à 4 heures. Elle s'annonce par l'apparition d'un piqueté hémorragique dont les éléments se multiplient et finissent par confluer en une vaste nappe qui constitue la réaction type du phénomène.

L'étude histologique des tissus après l'injection préparante a montré l'existence de lésions inflammatoires plus ou moins intenses qui ont été décrites par Apitz et par Karsner et Moritz.

Dans des observations personnelles concernant des lapins préparés avec l'antigène complet de Boivin, nous avons constaté les faits suivants :

Douze heures après l'injection sous-cutanée, le derme, surtout dans les régions profondes, et l'hypoderme sont le siège d'une réaction inflammatoire intense se traduisant par un œdème diffus avec infiltration polynucléaire très prononcée, dans tout le domaine de la région injectée. La plupart des polynucléaires se montrent bien conservés. Stase veineuse très prononcée avec diapédèse en pleine activité.

Huit heures plus tard, les signes inflammatoires se précisent et prennent de plus en plus le type de l'inflammation phlegmoneuse. L'œdème interstitiel devient de plus en plus riche en fibrine. Beaucoup de polynucléaires sont nécrosés et on note une réaction histiocytaire déjà intense. La dilatation des veines atteint des proportions énormes, la diapédèse est toujours en pleine activité et certains troncs veineux montrent des débuts de tromboses.

Les prélèvements, pratiqués après l'apparition de la réaction hémorragique, montrent les faits suivants :

La réaction inflammatoire diffuse du derme et de l'hypoderme est toujours très marquée, mais l'image histologique est maintenant dominée par deux ordres de phénomènes : les hémorragies, d'une part, les lésions vasculaires intenses, d'autre part.

Les hémorragies se présentent sous forme de nappes confluentes occupant toute la région profonde du derme et de l'hypoderme. Les lésions vasculaires se traduisent par une dilatation vasculaire énorme avec d'innombrables figures de tromboses. Les caillots intravasculaires sont très riches en leucocytes, fréquemment nécrosés. Les cellules endothéliales sont, par places, nécrosées. Çà et là, on voit des réactions prolifératives. On ne constate pas de ruptures vasculaires à proprement parler : il s'agit donc, de toute évidence, d'hémorragie par diapédèse.

2. Phénomène de réactivité dans les tumeurs malignes

Les recherches initiales sur le phénomène de Shwartzman ont porté uniquement sur le tissu cellulaire sous-cutané du lapin.

Plus tard, Shwartzman et Baehr ont recherché si ce phénomène ne peut pas être utilisé au niveau des organes. Ils constatèrent, en effet, qu'en préparant le rein d'un lapin par une injection de filtrat dans l'artère rénale, ils pouvaient provoquer une réaction hémorragique dans cet organe par injection intraveineuse du même filtrat.

Une des applications les plus intéressantes de cette réactivité est certainement celle qui a trait aux tumeurs malignes.

C'est Gratia et Linz qui entreprirent les premières recherches dans cette voie. Ayant à leur disposition un liposarcome du cobaye, ils pratiquèrent une injection préparante dans la tumeur avec du filtrat de colibacille et, 24 heures après, une injection intraveineuse du même produit. Le résultat fut une hémorragie étendue dans le tissu tumoral.

Partant de l'idée hypothétique qu'un virus pouvait être l'agent de cette tumeur et réaliser, par sa seule présence, le facteur préparant, Gratia et Linz ont pensé que, dans ce cas, l'injection intraveineuse d'un filtrat microbien à un animal porteur de tumeurs, devait suffire pour déclencher l'hémorragie.

Le résultat fut conforme à cette supposition et il fut ainsi démontré que le liposarcome du cobaye donne le phénomène de Shwartzman sans injection préparante.

Shwartzman et Michailovsky ont eu l'idée de rechercher si cette réaction hémorragique d'emblée se produit dans les tumeurs même chez les animaux réfractaires au phénomène de réactivité cutanée, comme le rat et la souris.

En utilisant des souris greffées avec le sarcome 180 du Crocker Institute, ces auteurs constatèrent tout d'abord, à la suite de l'injection intraveineuse de filtrat des hémorragies étendues dans le tissu tumoral et une mortalité très élevée, atteignant 45 % dans les 24 premières heures. Chez les souris qui résistaient, ils observèrent un certain nombre de régressions provisoires ou définitives des tumeurs.

Ainsi, le phénomène de Shwartzman est positif dans le tissu tumoral végétant dans l'organisme d'animaux qui sont eux-mêmes réfractaires à la réactivité cutanée et le déclenchement des hémorragies entraîne, chez un certain nombre d'animaux, la régression du tissu tumoral.

Duran-Reynals, reprenant ces recherches et expérimentant sur des tumeurs greffées d'origines diverses, arrive à la conclusion que toutes les tumeurs ne réagissent pas au phénomène de Shwartzman et qu'elles doivent, par conséquent, être divisées en deux groupes.

Il y a d'abord les tumeurs à prolifération rapide, comme le sarcome S/37, le sarcome 180, l'adénosarcome M/63, le Walcker sarcome, le Twort adénosarcome, qui sont sensibles au phénomène de Shwartzman.

Il y a ensuite les tumeurs à prolifération lente et les tumeurs bénignes, qui ne sont pas sensibles à ce phénomène.

Pour Duran-Reynals, deux facteurs interviendraient dans la réalisation de la réaction dans les tumeurs : d'une part, la sensibilité des vaisseaux tumoraux au phénomène, d'autre part, la quantité, l'activité et la voie d'introduction du principe actif.

Mais, même pour les tumeurs sensibles, il y aurait lieu de tenir compte de l'âge et de la taille de la tumeur.

L'importance de ces différents facteurs a été bien mise en évidence par l'expérience suivante :

Si on injecte à des souris porteuses de carcinomes de la mamelle, ayant atteint un grand développement, de grandes quantités de filtrat de bacilles typhiques, on obtient une réaction

hémorragique locale intense et une grande mortalité, mais un petit nombre de régressions.

Si on injecte, à des souris porteuses de tumeurs moyennes ou petites, de petites quantités de filtrat, on obtient, sans réaction hémorragique appréciable, une mortalité beaucoup plus faible et une plus forte proportion de régressions.

Apitz a complété l'étude du phénomène de Shwartzman dans les tumeurs en s'attachant d'abord à l'examen du facteur déchaînant. Il a montré que la réaction hémorragique est avant tout déclenchée par l'injection de filtrats microbiens. Les complexes antigènes-anticorps, comme, par exemple, le mélange de sérum de cheval avec le sérum de lapin anti-cheval, et d'autres produits non microbiens, comme la gélose, qui sont parfois susceptibles de déclencher le phénomène de réactivité cutanée, peuvent également provoquer le phénomène dans les tumeurs, mais d'une manière très irrégulière.

Puis cet auteur a étudié les modifications histologiques qui surviennent dans les tumeurs au cours du phénomène de Shwartzman. Ces recherches, qui ont porté notamment sur le sarcome d'Ehrlich de la souris, ont montré une identité absolue du processus réactionnel dans le tissu sous-cutané du lapin et dans le tissu tumoral.

Les réactions inflammatoires intenses, l'œdème, les phénomènes de nécrose, la congestion vasculaire avec diapédèse active se retrouvent, en effet, d'une manière à peu près constante à l'examen histologique des tumeurs après l'injection de filtrats microbiens.

Shwartzman, enfin, a montré que l'on peut réduire considérablement la mortalité des animaux, porteurs de tumeurs, si, à la place de filtrats microbiens purs, on leur injecte des filtrats microbiens mélangés, dans certaines proportions, avec l'antisérum homologue.

*
**

Ces faits étant établis, il nous a paru intéressant de les vérifier sur un certain nombre de rats et de souris greffés avec des tumeurs variables : épithélioma et sarcomes.

Puis, mettant à profit l'augmentation de la perméabilité vasculaire apparaissant au cours du phénomène, nous avons voulu voir si des sérums anti-tumoraux injectés à ce moment ne seraient pas susceptibles de pénétrer dans le tissu tumoral et de produire ainsi leur effet.

3. Expérimentation

1) Filtrats utilisés

Nous avons d'abord employé le filtrat méningococcique que nous devions à l'amabilité de Shwartzman. Il s'agissait du filtrat M. 44. B.

Fig. 1. — Phénomène de Shwartzman sur la peau du lapin.

Puis, nous nous sommes servis d'un filtrat méningococcique obtenu de la façon suivante :

Une souche de méningocoque B, provenant de l'Institut Pasteur, est ensemencée dans une grande boite de Pétri, contenant de la gélose ascite. Après 48 heures d'étuve, la culture, bien développée, est émulsionnée dans 60 cm^3 d'eau physiologique. Cette émulsion, centrifugée, puis filtrée sur bougie L. 5, constitue le filtrat méningococcique.

Nous avons enfin utilisé un filtrat de colibacille préparé de la même façon, mais en partant du mélange de 2 souches de colibacilles. L'un de ceux-ci provenait de l'eau, l'autre de l'urine. Ces différents filtrats provoquaient le phénomène de réacti-

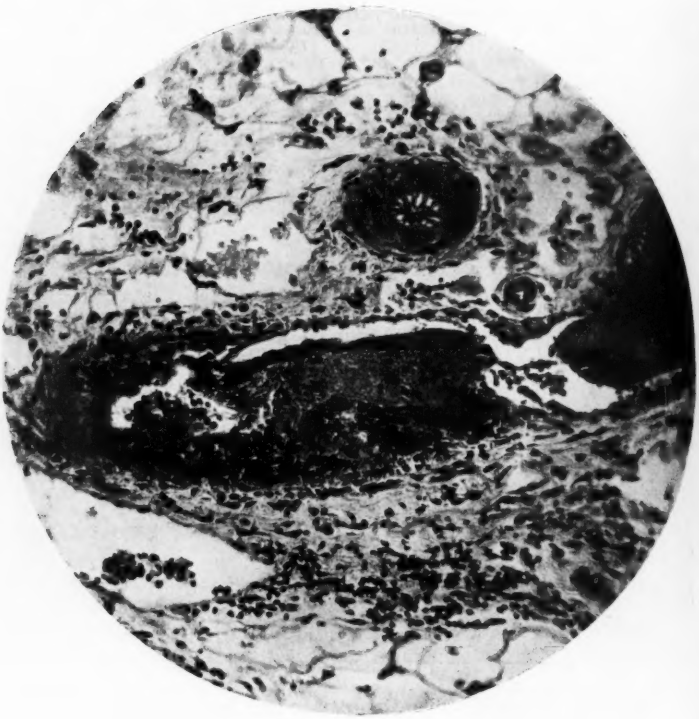

Fig. 2. — Phénomène de Shwartzman du lapin ; aspect histoloique du derme : thrombose d'un tronc veineux à la limite de l'hypoderme.

vité cutanée chez le lapin préparé. Ils possédaient donc le principe actif de Shwartzman.

2) Expériences sur différentes tumeurs du rat

A) *Résultats fournis par l'emploi de filtrats purs.* — Nous avons utilisé un nombre total de 15 rats.

Ces animaux étaient porteurs de différentes tumeurs en pleine évolution, dont :

5 sarcomes fusiformes ;
1 sarcome polymorphe ;

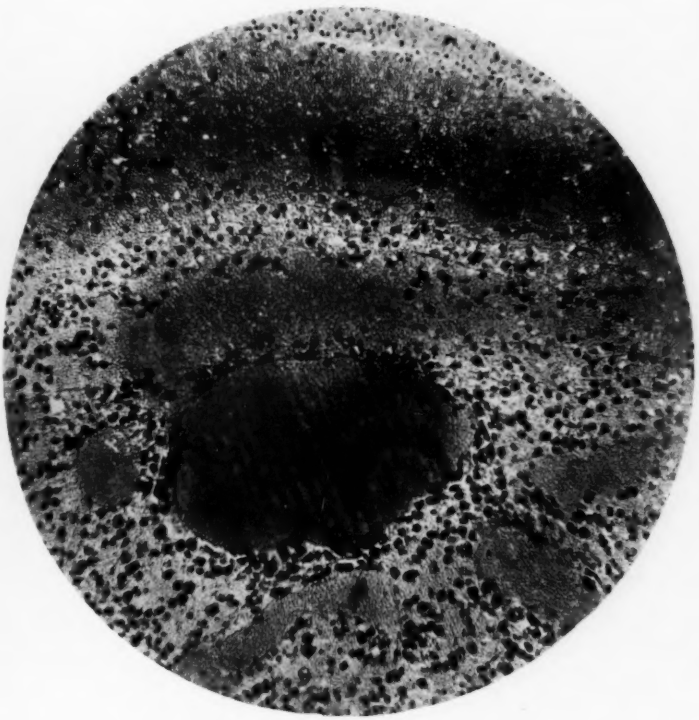

FIG. 3. — Phénomène de Shwartzman dans un sarcome du rat ; dilatation énorme des vaisseaux à la périphérie de la tumeur avec hémorragie.

2 sarcomes T. 27 ;
7 épithélioma (souche Guérin).

Les animaux ont été inoculés par voie intraveineuse (veine jugulaire), soit avec du filtrat méningococcique de Shwartzman, soit avec du filtrat méningococcique ou colibacillaire préparé par nous-mêmes.

La quantité de filtrat injectée était de 0,5 cm^3 tous les quatre jours.

Les résultats que nous avons obtenus sont les suivants :

A la suite de la première injection, on constate une assez

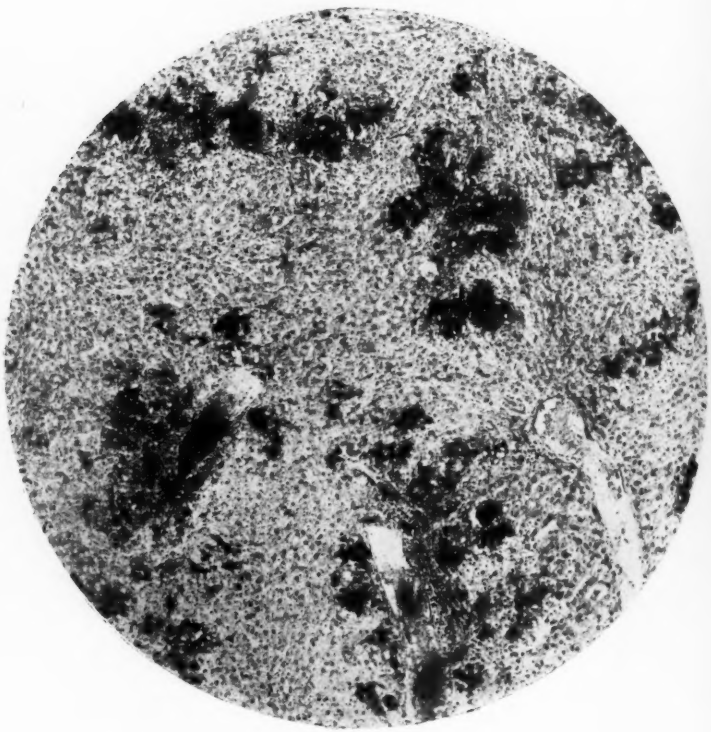

Fig. 4. — Phénomène de Shwartzman chez le rat ; purpura hépatique.

forte mortalité. Les rats qui résistent à cette première inoculation supportent, sans dommage appréciable, les autres injections de filtrat et la mort semble en rapport avec l'évolution de leur tumeur.

A l'autopsie de tous les rats, on constate des hémorragies nettes dans la plupart des sarcomes (7 fois sur 8). Dans les

épithélioma, au contraire, le processus hémorragique a été observé seulement une fois sur 6.

Quand le phénomène est positif, on note une congestion intense des troncs veineux à la surface du massif néoplasique ;

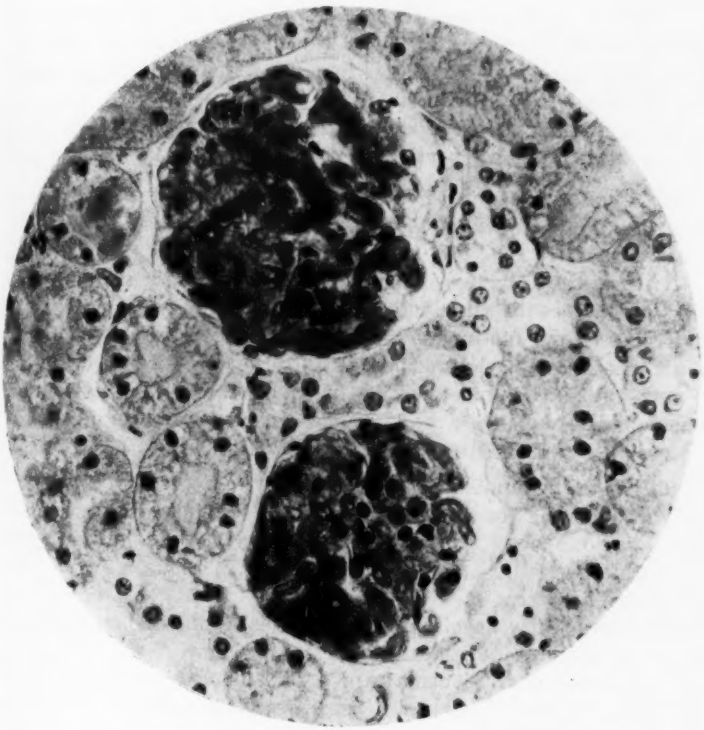

Fig. 5. — Phénomène de Shwartzman chez le rat ; congestion intense et nécrose hyaline des capillaires glomérulaires du rein.

le tissu tumoral lui-même est farci de foyers hémorragiques et, dans plusieurs cas, nous avons noté des hémorragies péritumorales.

L'examen microscopique des tumeurs montre, dans les sarcomes, une congestion vasculaire intense, des hémorragies souvent très prononcées, de la nécrose, mais la destruction du tissu

tumoral n'est jamais complète et il persiste souvent des zones importantes de tissu actif, même chez les animaux qui ont reçu plusieurs injections de filtrat et dont la mort a été tardive.

Dans l'épihélioma, on retrouve la congestion vasculaire, la nécrose et la persistance du tissu tumoral actif.

L'examen histologique des organes montre, d'une façon à peu près constante et quel que soit le filtrat utilisé, des lésions caractérisées principalement par des hémorragies avec nécroses capillaires dans le foie et le rein.

Nous n'avons obtenu, dans cette série, aucune régression même temporaire ou partielle.

B) *Résultats fournis par l'emploi de filtrats microbiens mélangés avec du sérum antitumoral.* — Notre expérience a porté sur quatre rats.

Deux de ces animaux étaient porteurs de sarcomes fusiformes, les deux autres d'épithélioma T. 8. (souche Guérin).

Trois rats ont été inoculés par voie intraveineuse avec 0,7 cm^3 d'un mélange à parties égales de filtrat méningococcique et de sérum anti-épithélioma du rat. Un rat a reçu 0,7 cm^3 de filtrat colibacillaire mélangé avec le même sérum anti-tumoral.

Les résultats obtenus furent les suivants :

La mortalité immédiate a été faible.

L'autopsie de trois rats a permis de constater une réaction hémorragique nette pour un épithélioma T. 8 et un sarcome fusiforme. Dans le second épithélioma T. 8, nous n'avons pas observé d'hémorragie.

L'examen microscopique des organes montrait les mêmes lésions viscérales que dans la série précédente.

Nous avons observé chez un des rats, porteurs d'un sarcome fusiforme et inoculé avec le mélange de filtrat colibacillaire et de sérum anti-épithélioma, une régression définitive de la tumeur. Cette régression était complète un mois après la dernière injection.

En somme : L'expérimentation du phénomène de Shwartzman sur les rats porteurs de différentes tumeurs nous a permis d'observer, d'une façon très nette, la réaction hémorragique souvent intense provoquée dans la tumeur par l'injection de filtrat. Cependant, cette réaction semble plus marquée dans les sarcomes que dans les épithélioma.

Une seule régression a été observée, mais il est difficile d'en

tenir compte, puisque les régressions spontanées des sarcomes fusiformes ne sont pas rares.

Il existe, d'une façon presque constante, dans le foie et dans le rein, des lésions portant notamment sur les capillaires.

L'adjonction de sérum anti-tumoral au filtrat ne modifie pas l'évolution du processus tumoral.

3) Expériences sur la tumeur d'Ehrlich de la souris

A) **Expérimentation avec les filtrats purs.** — *Première série :* Dix-neuf souris porteuses de tumeurs d'Ehrlich de grandes tailles ont reçu, dans les veines de la queue, du filtrat méningococcique ou colibacillaire à raison de 0,2 cm^3 tous les trois jours.

Les résultats ont été les suivants :

La mortalité a été faible après la première injection.

L'autopsie des souris a montré une réaction hémorragique nette dans toutes les tumeurs. L'examen microscopique nous permettait d'observer des nécroses étendues de la congestion vasculaire souvent énorme et des hémorragies, mais aussi la persistance de zones importantes de tissu actif, quel que soit le nombre d'injections que nous avions pu pratiquer.

L'examen des organes a montré également des lésions rénales et hépatiques consistant surtout en congestion et tromboses vasculaires.

Nous n'avons, dans cette série, obtenu aucune régression de tumeurs.

Deuxième série : Trente souris ont été greffées avec la tumeur d'Ehrlich. Neuf jours après la greffe, lorsque la tumeur a atteint la grosseur d'une petite groseille, on a inoculé, dans la veine de la queue de quinze de ces souris, 0,4 à 1 cm^3 de filtrat méningococcique, suivant la taille de l'animal. Les quinze autres souris ont servi de témoins.

Après cette injection, qui ne sera pas renouvelée, nous observons les faits suivants :

La mortalité immédiate est faible.

L'autopsie des animaux montre, d'une façon à peu près constante, des hémorragies souvent intenses. On note également la persistance de tissu actif à la périphérie de la tumeur.

L'autopsie des animaux témoins permet de constater l'absence de processus hémorragiques dans la grande majorité des cas.

Cependant, quelques tumeurs présentent un aspect hémorragique, mais discret.

L'évolution des tumeurs des animaux de cette série est intéressante à noter. A la suite de l'injection de filtrat, la prolifération des tumeurs subit un temps d'arrêt très net. Tandis que les tumeurs des témoins atteignaient la grosseur d'une grosse noisette, celles des animaux traités avaient conservé leur taille primitive (petite groseille).

Fig. 6. — Phénomène de Shwartzman dans l'épithélioma d'Ehrlich de la souris. Remarquer la dilatation vasculaire énorme.

Après cet arrêt d'une durée de huit jours environ, la prolifération a repris d'une façon régulière jusqu'à la mort des animaux.

Nous avons obtenu, sur l'ensemble de nos souris, trois régressions de tumeurs, mais une seule s'est produite chez les animaux traité, les deux autres survenant chez les souris témoins.

Troisième série : Trente-deux souris ont été greffées avec la

Fig. 7. — Phénomène de Shwartzman. Tumeur d'Ehrlich de la souris. Hémorragie étendue dans le tissu tumoral.

tumeur d'Ehrlich. Douze jours après la greffe, quinze de ces souris sont inoculées par voie intraveineuse avec du filtrat méningococcique à raison de 0,2 cm^3 tous les deux jours. Dix-sept servent de témoins.

La mortalité immédiate est faible.

L'autopsie montre, d'une façon générale, des réactions hémorragiques souvent sévères dans le tissu tumoral. On note encore la persistance de tissu tumoral actif. Chez les témoins, on constate quelques hémorragies discrètes.

L'évolution des tumeurs, contrairement à la série précédente, est absolument normale. La prolifération se poursuit régulièrement jusqu'à la mort des animaux.

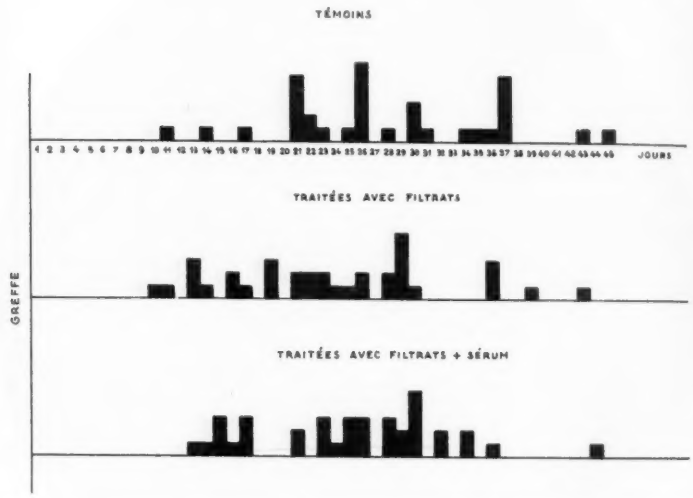

FIG. 8. — Tableau montrant la mortalité dans trois séries de souris porteuses de tumeurs d'Ehrlich. Chaque carré correspond à un animal.

Nous avons observé, dans cette série, des régressions complètes et définitives chez cinq souris traitées et quatre souris témoins.

Quatrième série : Vingt souris sont greffées avec la tumeur d'Ehrlich. Dix jours après, dix de ces souris reçoivent, dans la veine de la queue, du filtrat méningococcique à raison de 0,5 cm^3. Cette injection n'est pas renouvelée.

La mortalité immédiate est faible.

L'autopsie montre des hémorragies importantes dans le tissu tumoral. Malgré ces réactions violentes, nous n'observons aucune régression de tumeurs.

B) **Expérimentation avec des filtrats microbiens mélangés avec du sérum anti-Ehrlich de la souris.** — *Première série :* Quinze souris porteuses de tumeurs âgées de 9 jours reçoivent, dans la veine de la queue, 0,4 à 1 cm^3 de filtrat méningococcique mélangé à parties égales avec du sérum de lapin anti-tumeur.

La mortalité immédiate est la même que pour les souris ayant reçu la toxine pure, c'est-à-dire faible.

L'autopsie révèle les mêmes lésions hémorragiques. Les réactions sont aussi sévères et aussi constantes. On constate également la persistance de nombreux îlots de tissu tumoral actif.

L'évolution des tumeurs est la même que lorsqu'on injecte le filtrat pur. C'est-à-dire qu'après un temps d'arrêt très net de huit jours environ, la prolifération reprend un cours normal jusqu'à la mort des animaux.

Nous avons obtenu, dans cette série, trois régressions complètes, mais, chez quinze souris témoins du même groupe, nous avons constaté également deux régressions complètes et définitives, et nous ne pouvons par conséquent pas attribuer à ces régressions une valeur absolue.

Deuxième série : Quinze souris, porteuses de tumeurs de douze jours, reçoivent dans la veine un mélange de filtrat méningococcique et de sérum anti-Ehrlich à parties égales, à raison de 0,2 cm^3 tous les huit jours.

La mortalité immédiate est faible.

A l'autopsie, on retrouve les mêmes réactions hémorragiques et la même persistance du tissu tumoral actif.

L'évolution des tumeurs suit un cours normal jusqu'à la mort des animaux.

Nous avons obtenu une seule régression, alors qu'une série de souris témoins, greffées dans les mêmes conditions, nous avait donné quatre régressions spontanées.

Troisième série : Dix souris, porteuses de tumeurs d'Ehrlich, âgées de dix jours, reçoivent, dans la veine de la queue, le mélange filtrat-sérum anti-tumeur, à raison de 0,5 cm^3.

La mortalité immédiate est faible.

Nous observons, à l'autopsie des animaux, des réactions hémorragiques souvent sévères, comparables en tous points à celles que l'on obtient avec le filtrat pur. On note toujours la persistance de zones de tissu tumoral actif.

Cette série ne nous montre aucune régression de tumeur et la prolifération se fait normalement.

Conclusion

Ces différentes expériences, faites dans des conditions expérimentales très diverses, mettent en évidence l'effet indiscutable ds filtrats microbiens, qui se traduit par un processus hémorragique souvent intense dans le tissu néoplasique.

Nous avons pu, au cours de nos expériences sur les tumeurs de la souris, constater un certain nombre de régressions, mais celles-ci ne peuvent être mises sur le compte de la réaction hémorragique, puisque des souris témoins ont présenté des régressions spontanées dans un nombre de cas à peu près identique.

L'adjonction de sérum anti-tumeur aux filtrats microbiens n'entrave pas l'évolution du processus néoplasique, et, ainsi que le montre le tableau des mortalités ci-joint, résumant l'évolution de 105 souris mises en expérience, il n'y a pas de différences sensibles entre les trois lots : souris témoins, souris ayant reçu des injections de filtrats microbiens, souris ayant reçu un mélange de filtrats microbiens et de sérum anti-tumoral.

Bibliographie

Antopol William. — The use of tumor extracts in the production of the Shwartzman phenomenon. *Journal of infectious diseases*, 1937, t. 61, p. 334.

Apitz (K.). — Anatomie pathologique. *Virchows Arch. Path. Anat.*, 1933, 289, 46.

— Ueber Blutungsreaktion am Impfcarcinom der Maus. *Zeitschr. f. Krebsforsch.*, 1933, v. 40, l. p. 46.

Bordet (Paul). — Contribution à l'étude de l'allergie. *Annales de l'Institut Pasteur*, 1936, v. 57, p. 357.

Dukan Reynals. — Reaction of transplantable and spontaneous tumors to blood carried toxins in animals unsusceptible to the Shwartzman phenomenon. *Proc. Soc. Exp. Biol. and Med.*, 1933-34, v. 31, l. p. 341.

Gratia et Linz. — Note préliminaire sur le phénomène de Shwartzman. *C.R. de la Soc. de Biol.*, 1931, t. 106, p. 1290.

— Le phénomène de Shwartzman dans le sarcome du cobaye. *C.R. de la Soc. de Biol.*, 1932, t. 108, p. 427.

KARSNER et MORITZ. — Pathologic histology of the Shwartzman phenomenon with interpretative comments. *Journ. of Exp. med.*, 1934, t. 60, p. 37.

SHWARTZMAN (Gregory). — Phenomenon of local tissue reactivity Monographie, Paul B. Hoeber, New-York.

SHWARTZMAN et MICHAILOWSKY. — Phenomenon of local skin reactivity to bacterial filtrates in treatment of mouse Sarcoma 180. *Proc. Soc. Exp. Biol. et Med.*, 1932, v. 29, p. 737.

(Travail de l'Institut du cancer, de l'Université de Paris et de l'Institut d'hygiène et de bactériologie, Strasbourg).

Potentiel de platine du sarcome de Jensen

PAR

O. LAMBRET, J. SWYNGHEDAUW et J. DRIESSENS

L'application des techniques physico-chimiques à l'étude du métabolisme cellulaire fournit un certain nombre de données parmi lesquelles le *r*H revêt une importance particulière, du fait qu'il caractérise le niveau des réactions d'oxydo-réduction dans l'espèce cellulaire considérée.

On sait, en effet, que le métabolisme de la cellule cancéreuse est caractérisé essentiellement par une prépondérance des processus de fermentation anaérobie se traduisant par des valeurs basses du *r*H.

Nous nous sommes proposé de rechercher si cette particularité pouvait être mise directement en évidence par des mesures de potentiel de platine dans le tissu de la tumeur expérimentale de Jensen du rat.

Le principe de la mesure est simple ; il consiste à mesurer la différence de potentiel entre des aiguilles de platine poli fichées, d'une part dans la tumeur et, d'autre part dans le tissu cellulaire sous-cutané, par l'intermédiaire d'une électrode au calomel.

Ces mesures nécessitent toute une série de précautions que nous résumons sommairement.

1° Décapage complet de la surface des aiguilles de platine par une immersion, durant 24 heures, dans une solution concentrée d'acide sulfurique, suivie d'un rinçage prolongé à l'eau distillée. Après ce traitement, les aiguilles sont conservées dans l'eau distillée jusqu'au moment de leur utilisation.

2° Mise en place parfaite de l'extrémité de l'aiguille dans l'intimité du tissu néoplasique, de façon à éviter surtout le contact

au niveau d'affleurement cutané où la présence de l'oxygène atmosphérique vient perturber la mesure.

A cet effet, un tube de verre très fin engaine le collet d'implantation de l'aiguille, qu'il isole de la peau et des couches immédiatement sous-tégumentaires.

3° Comparaison avec des témoins représentés par des aiguilles identiques aux précédentes enfoncées dans les muscles de la cuisse de l'animal.

En outre, une série d'expériences de contrôle avait permis de mesurer la valeur absolue du potentiel dans l'intimité du muscle et de la tumeur à l'aide d'une canule de verre extrêmement mince, garnie de solution physiologique en connexion électrolytique avec une deuxième électrode en calomel, le contact entre l'électrode au calomel de référence et le tissu cellulaire sous-cutané étant réalisé par une mèche imbibée de sérum physiologique.

Nous avons pu ainsi constater que, pour la tumeur comme pour le muscle, la différence de potentiel avec le tissu cellulaire n'excède jamais 2 à 3 millivolts.

Les mesures de potentiel ont été effectuées par la méthode d'opposition en utilisant, comme indicateur de zéro, un électromètre à corde de Wulf, afin d'éviter toute polarisation au cours de l'équilibrage.

Nos mesures ont porté sur 9 animaux porteurs de tumeurs atteignant le volume d'une petite noix et âgées de 20 à 28 jours.

L'évolution des variations de potentiel a été suivie parallèlement sur deux groupes semblables d'aiguilles intra-tumorale et intra-musculaire, durant 4 à 5 heures.

Voici le résumé de nos constatations (fig. 1) :

a) Le potentiel de platine ne conserve une valeur fixe qu'après un certain laps de temps, au moins une vingtaine de minutes.

b) Cette valeur fixe se maintient ensuite durant une période de 4 à 5 heures. Ce n'est que tout à fait exceptionnellement, et uniquement lorsqu'il s'agissait de tumeurs, que nous l'avons vu diminuer légèrement (de 50 à 60 millivolts), durant ce temps, tandis que les variations restaient pratiquement négligeables (toujours moins de 20 millivolts) pour les aiguilles intra-musculaires.

L'ensemble de nos résultats est résumé dans le graphique

ci-dessous (fig. 1), qui met en évidence un comportement nettement différent des potentiels musculaires et tumoraux :

— les premiers s'établissant en moyenne aux environs de 200 millivolts et ne s'abaissant jamais au-dessous de 180 millivolts ;

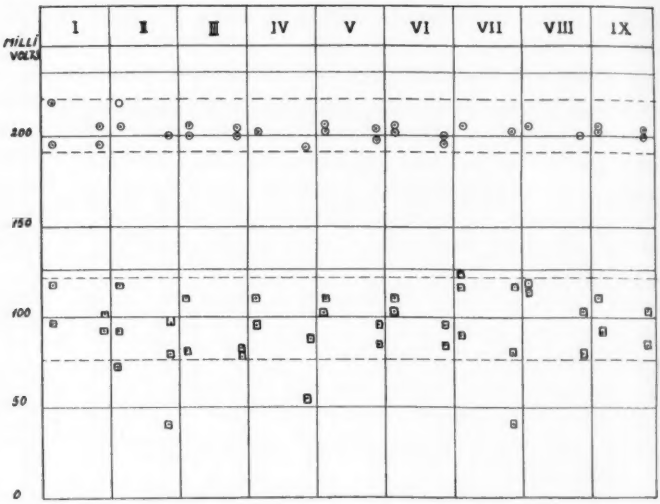

FIG. 1. — Chaque colonne est relative à une expérience différente, les signes ⊙ représentent les potentiels des aiguilles intra-musculaires. Les signes ⊡ ceux des aiguilles intra-tumorales. Les points les plus à gauche de chaque colonne représentent des mesures faites après 20 à 30 minutes. Les points les plus à droite, des mesures faites 3 à 5 heures après le début de l'expérience.

— les seconds atteignant en moyenne 100 millivolts et ne dépassant jamais 125 millivolts (potentiels rapportés à l'électrode normale à hydrogène).

Nous pouvons, dans les deux cas précédents, calculer le *r*H des tissus tumoraux en utilisant les chiffres recueillis dans la littérature pour les *p*H des tissus musculaires et tumoraux.

On sait, en effet, que :

$$rH = \frac{E_{pt} + 0{,}0062\ pH}{0{,}031} \text{ pour } T^{o} = 40^{o}$$

ce qui donne :

— pour la tumeur, en prenant pour E $p\,t$ la valeur moyenne de 200 millivolts et pour *p*H la valeur 6,8 *r*H = 20 ;

— pour la tumeur, en prenant pour E $p\,t$ la valeur moyenne de 100 millivolts et pour *p*H la valeur 6 par Milone (1) pour le sarcome de Jensen, *r*H = 15,2.

Il faut remarquer immédiatement que ces valeurs ne peuvent être considérées comme représentant le *r*H intra-cellulaire, mais plutôt le *r*H du milieu interstitiel en relation étroite avec les éléments cellulaires.

Néanmoins, les résultats de nos expériences peuvent être rapprochés de ceux obtenus par Reiss (2) au cours de la fécondation et des premiers stades du développement de l'œuf d'oursin.

Cet auteur, en effet, après avoir mesuré le potentiel de platine d'une suspension, dans l'eau de mer, d'œufs d'oursin non fécondés, introduisit dans ce milieu une petite quantité de sperme et suivit les évolutions simultanées du développement embryonnaire à l'aide du microscope et du potentiel par électrode de platine. Il put ainsi conclure de ses recherches que chaque poussée de divisions cellulaires s'accompagne d'une chute importante du potentiel de platine, alors que celui-ci reste constant au cours de l'intervalle des mitoses.

Il s'agit donc également d'un abaissement du potentiel de platine et par conséquent du potentiel d'oxydo-réduction en relation étroite avec l'activité microscopique des cellules, c'est-à-dire d'un phénomène exactement semblable à celui dont nous avons caractérisé l'existence au cours du processus tumoral, en l'occurence le sarcome de Jensen du rat blanc.

Signalons également qu'un parallélisme identique se retrouve pour les variations du *p*H dans les mêmes conditions : Vlès (3) a montré, dans une expérience déjà ancienne, qui d'ailleurs a servi de guide à celle de Reiss, citée précédemment, qu'un lot homogène d'œufs d'oursins fécondés émet des produits acides sur un rythme exactement synchrome à celui de la division des blastomères. Ce phénomène est à rapprocher de la valeur très basse atteinte par le *p*H dans les tumeurs et particulièrement dans le sarcome de Jensen dont on sait la rapidité de croissance.

(1) S. Milone. — *Arch. Scienze Med.*, 1928, 52, nos 1, 21, 31.
(2) P. Reiss. — *C.R. Soc. Biol.*, Paris, t. 126, 1407.
(3) F. Vlès. — *C.R. Acad. Sciences*, Paris, 1922, t. 175, p. 643.

Ces modifications parallèles du *p*H et du *r*H, retrouvées aussi bien au cours de la division des cellules embryonnaires qu'au cours de la division des cellules cancéreuses, résultent de ce qu'elles sont toutes deux sous la dépendance d'un métabolisme cellulaire spécial.

Celui-ci, comme on le sait depuis O. Warburg, présente exactement le même type dans ces deux variétés de tissus : activité fermentaire considérable se traduisant par un abaissement du *r*H, tandis que l'accumulation d'acide lactique qui résulte de cette exagération détermine une chute du *p*H.

[*Institut de Recherches sur le Cancer* (*Pr O. Lambret*) *et Laboratoire de Physique Médicale de la Faculté de Médecine* (*Pr P. Fabre*), *Lille*].

INFORMATIONS

Académie Duchenne de Boulogne

Le prix annuel de DIX MILLE FRANCS décerné par l'Académie Duchenne de Boulogne, à un travailleur indépendant de nationalité française, dont l'œuvre ou la création ayant trait aux sciences médicales sera jugée la meilleure, sera attribué le premier jeudi de décembre 1939 (le sujet restant au choix de l'auteur).

L'objectif de l'Académie est de récompenser un travailleur qui, par ses propres moyens, à l'instar de Duchenne de Boulogne, aura fait progresser la science médicale française.

Les mémoires, inédits, non encore récompensés, dactylographiés en quatre exemplaires, devront être adressés au Secrétariat de l'Académie (Centre Marcelin Berthelot, 28 *bis*, rue Saint-Dominique, Paris, 8e) avant le 1er octobre 1939. Joindre références et *curriculum vitæ*.

Le Gérant : J. CAROUJAT.

Imprimé par Imp. A. COUESLANT (*personnel intéressé*)
à Cahors (France). — 58.210